



遠絡統合医学

Dコースセミナー

下位中枢性疾患の理論と臨床

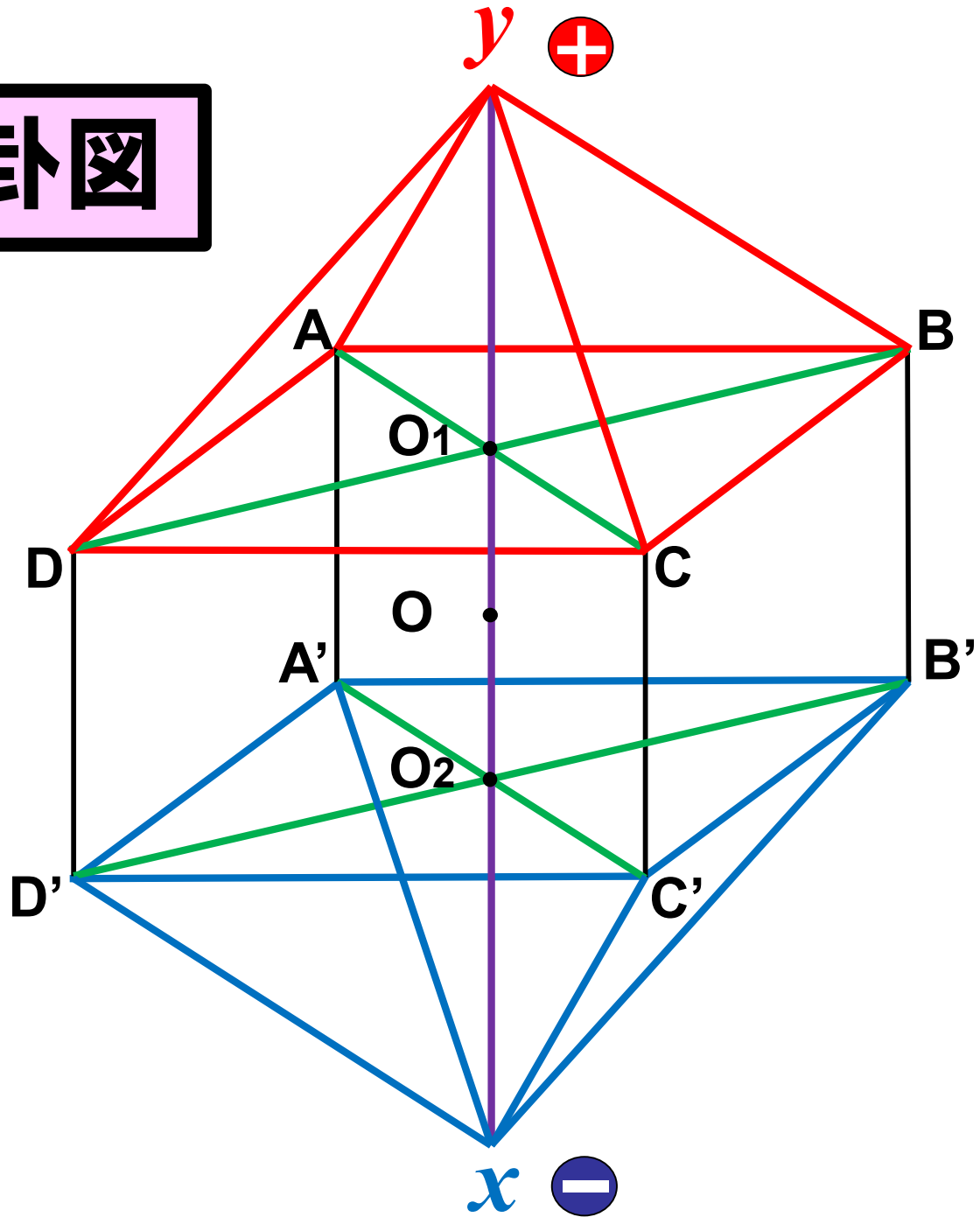
講師：柯尚志医師（遠絡医学創始者）

第4日目（全4日間）

JMAJ

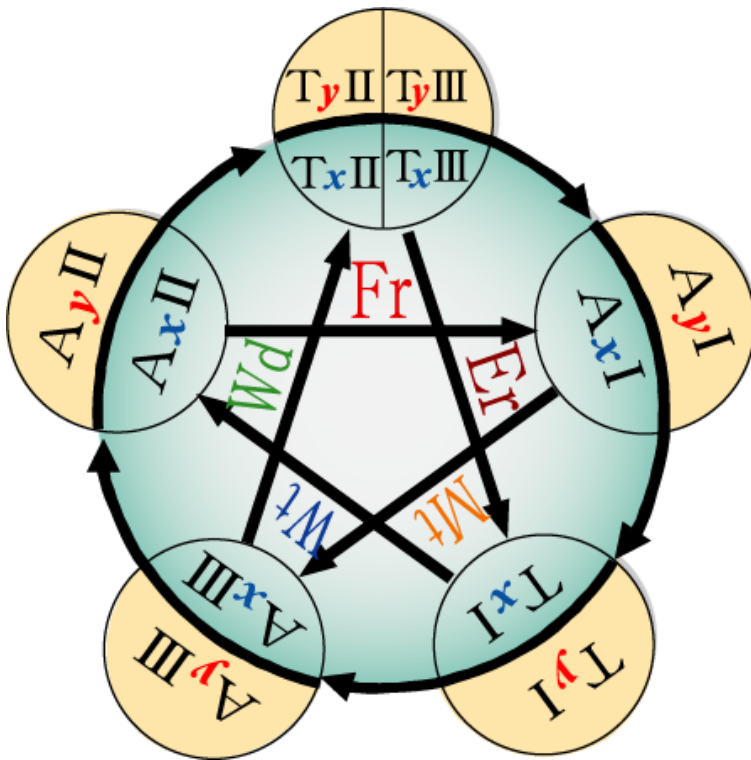
一般社団法人 日本遠絡統合医学会

遠絡八卦圖

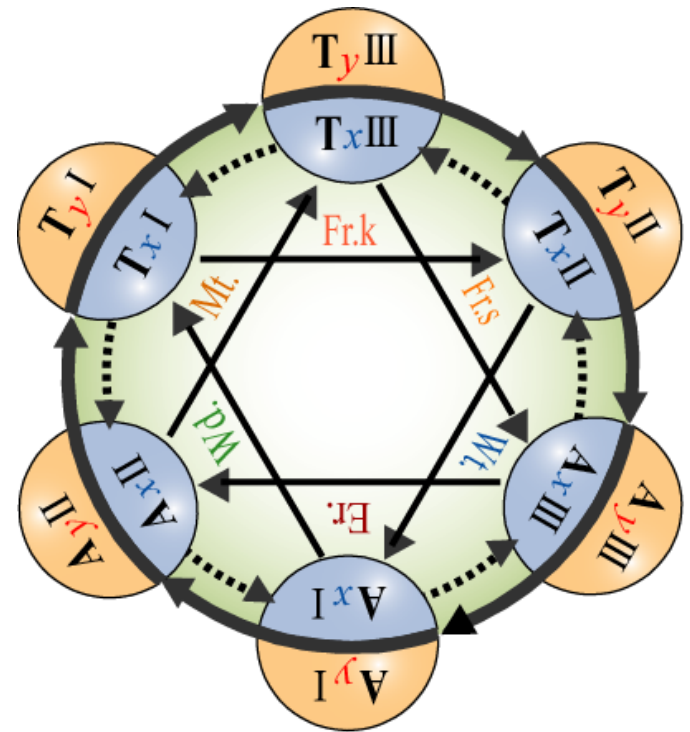


遠絡 五行・六行 相關圖

遠絡五行



遠絡六行



c+d

bc

a

bc

a

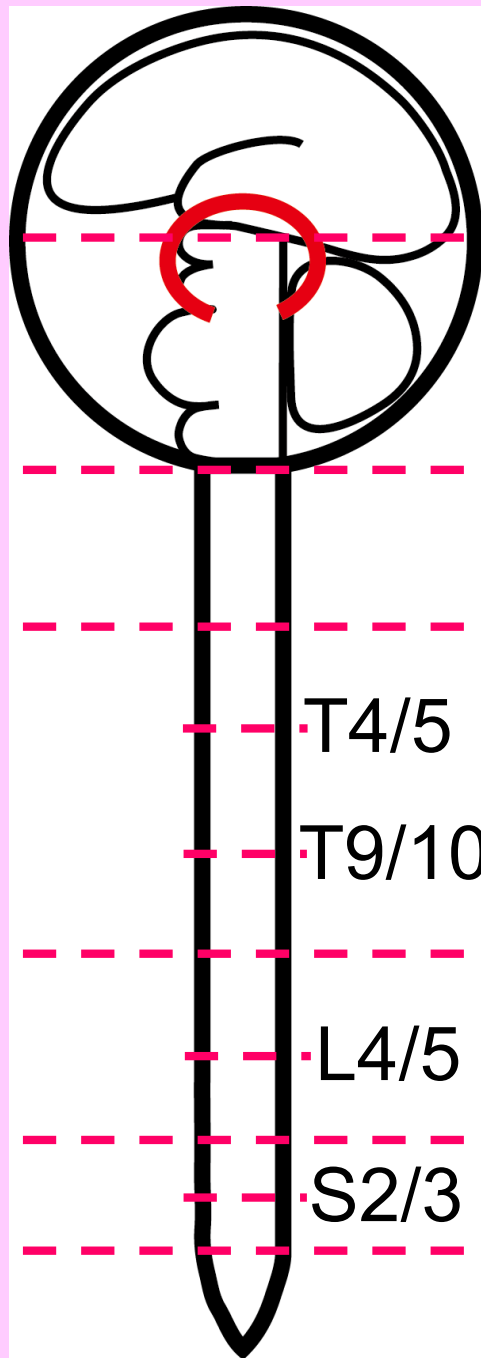
bc

c+d

bc

c

c



上位脳

神經交叉(視床)

下位脳

C1 atlas

C-spine

C7 / T1

T4/5

T-spine ~ L2

T9/10

L2 / 3

L4/5

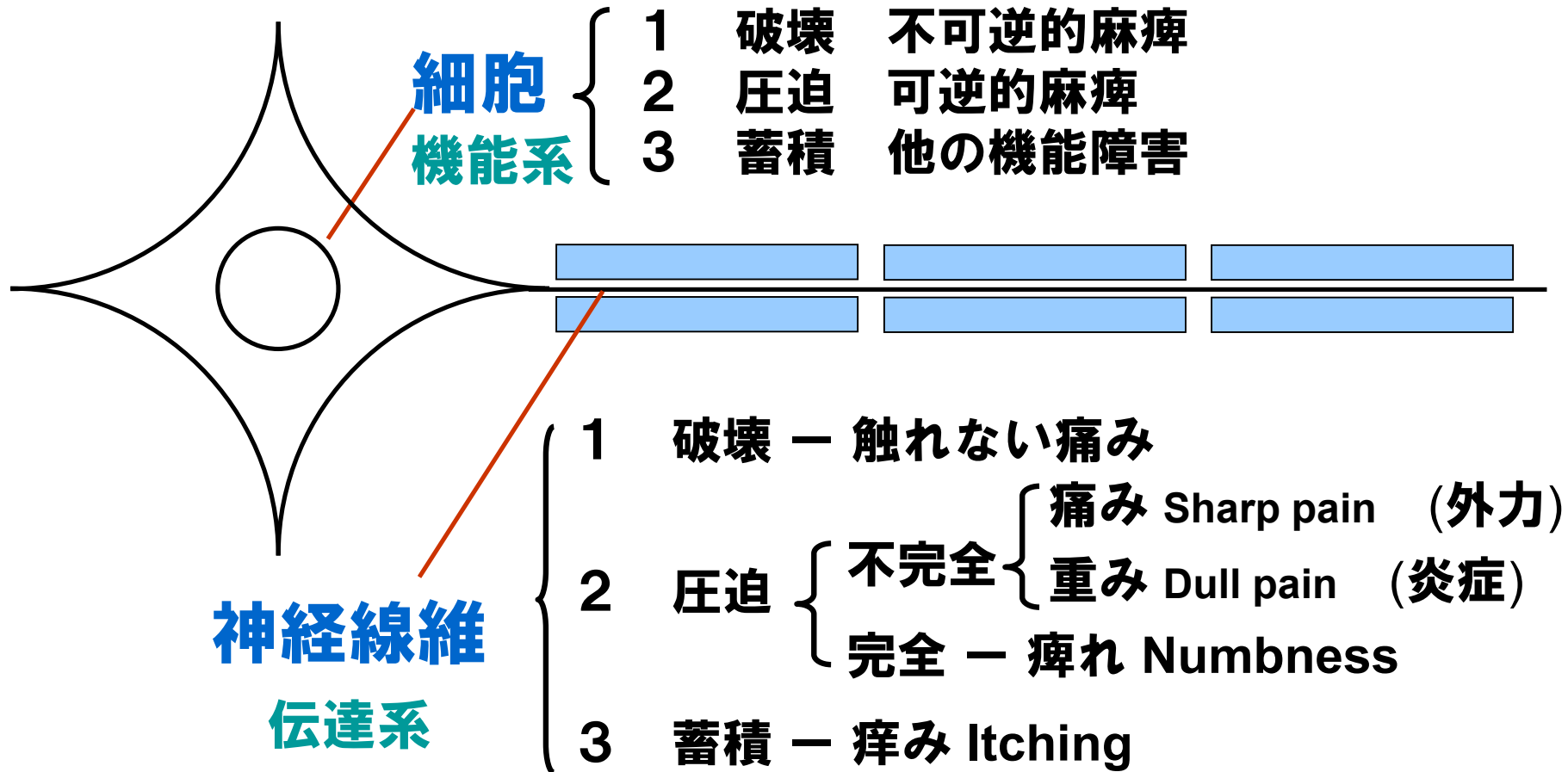
L2 ~ S1

S2/3

S1 ~ S5

尾椎・陰部

細胞と神経線維の症状内容(分類)



感覚障害の病態分類

		運動障害 (+)		運動障害 (-)				
		完全麻痺	麻痺	触れない 痛み	痛み	重み	痺れ	痒み
表在感覚神経	温度覚	↓	↓	↑	↑	↑		
	痛覚	↓	↓	↑	↑	↑		
	触覚(精細)	↓	↓	↓			↓	↑
	圧迫覚(精細)	↓	↓	↓			↓	↑
深部感覚神経	位置覚	↓						
	平衡覚	↓						
	運動覚	↓						
	振動覚	↓						

神経線維破壊症候群

定義:

神経線維が破壊され、表在感覚である温度覚・痛覚が亢進し、触覚・圧迫覚が低下している病態を伴う症候群。

※神経線維の破壊の程度・経過により、必ずしも触れない痛みが出るとは限らない。

例えば、帯状疱疹後には痛みではなく触圧覚の異常による違和感だけのこともある
(帯状疱疹後神経障害)

神経線維破壊症候群

Type1: **上位脳(大脳)発症型**

例: 片麻痺に伴う CRPS (局所皮膚所見なし)

Type2: **下位脳(間脳・脳幹・小脳)発症型**

例: 視床痛・三叉神経痛

Type3: **脊髄(SC)発症型**


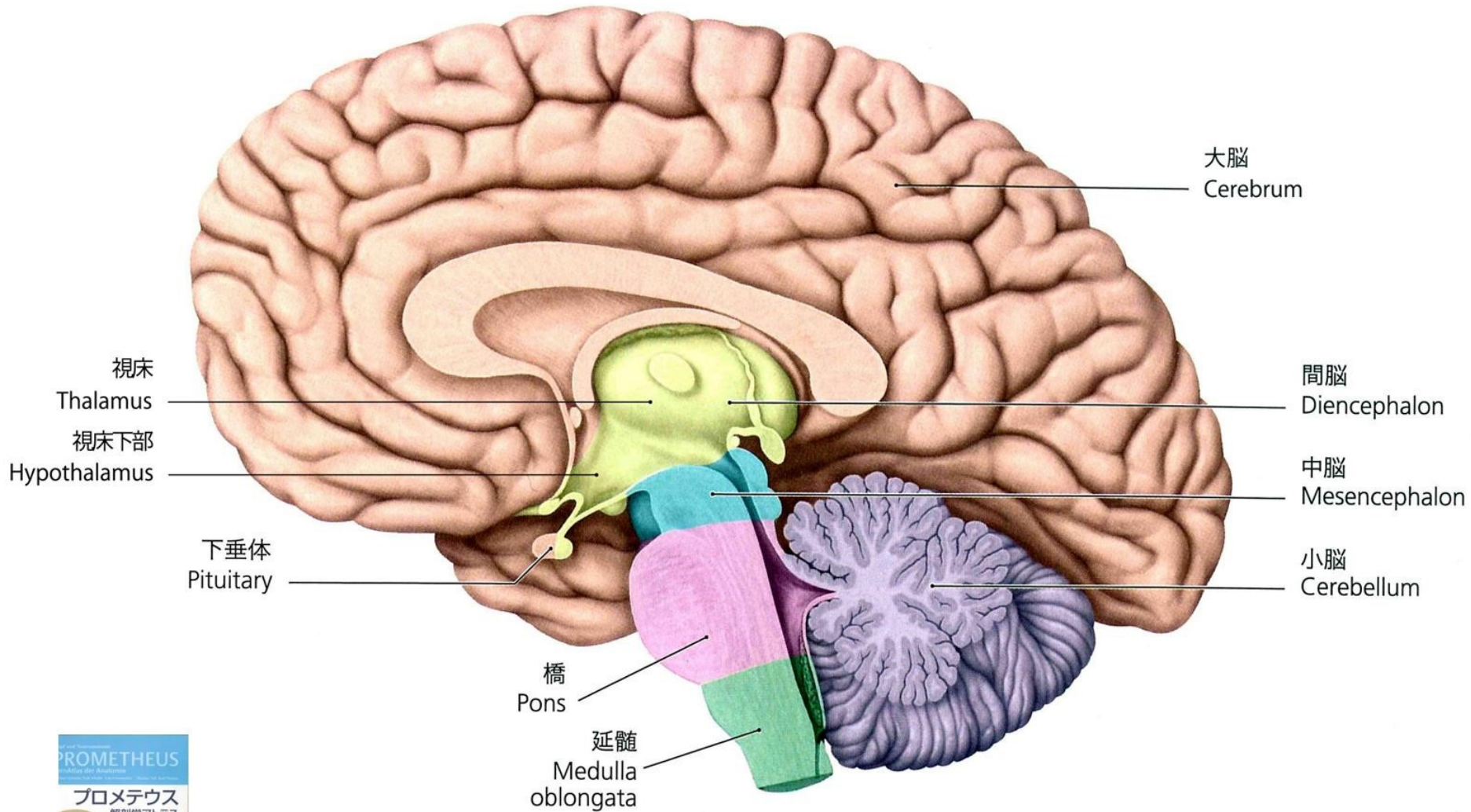
例: 顔の表面・上肢(肩関節を含む)・下肢(股関節を含む)の触れない痛み(区で現れる)

Type4: **脊髄神経(SN)発症型**

例: 帯状疱疹後神経障害(PHNを含む)

Type5: **区域的発症型**

例: いわゆる CRPS (特徴的局所皮膚所見あり)



錐体路

皮質脊髓路
(c+a)

皮質延髓路
(皮質核路)
(bc)

左 外

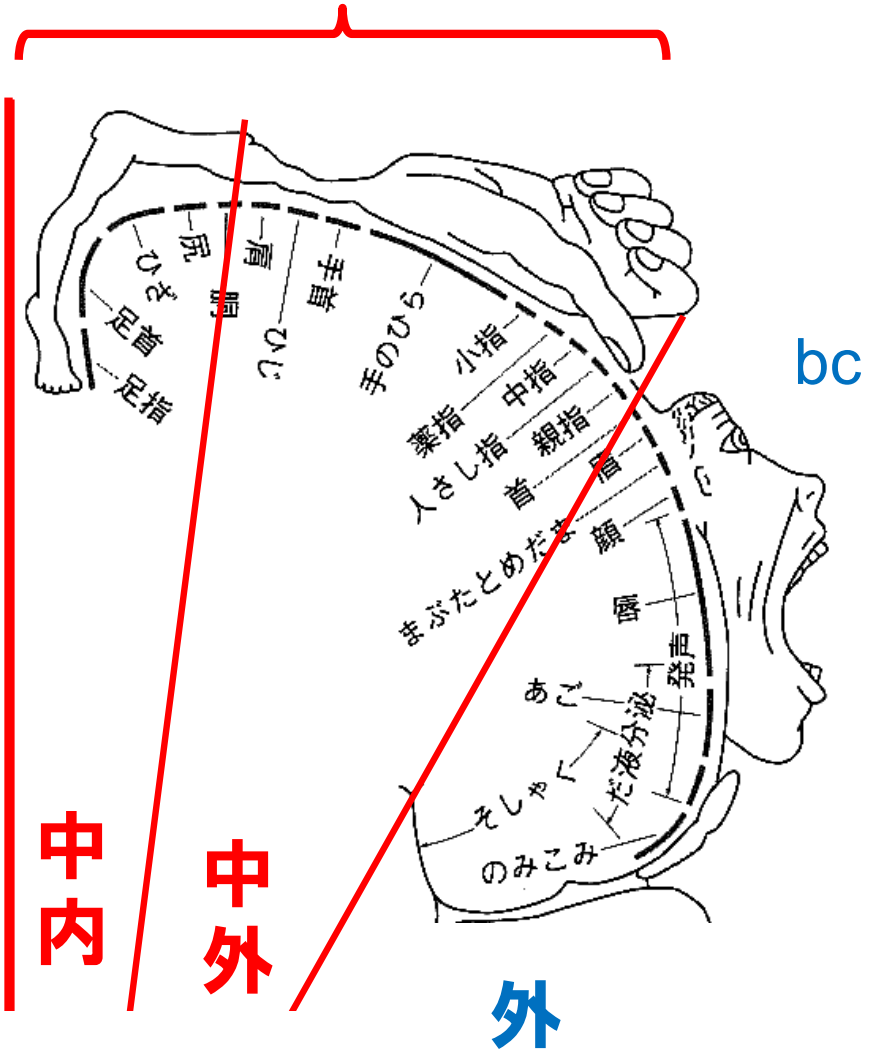
(前)

(後)

上肢

下肢

c+a



中内

中外

外

bc

皮質脊髓路 (c+a)

前

上肢

皮質延髓路 (b c)

近位側

近位側

遠位側

中·外 (上前)

中·內 (下後)

遠位側

左

外

近位側

近位側

顏·側胸部·坐骨部

下肢

後

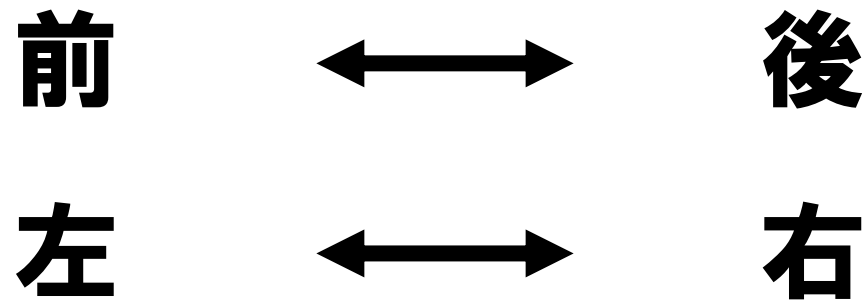
上位脳（錘体路）～

細胞破壊・圧迫による麻痺の出方

麻痺	近位	遠位
上肢	陽経	陽経
下肢	陰経	陽経

運動伝導路

大脳～視床の間の鏡面反射



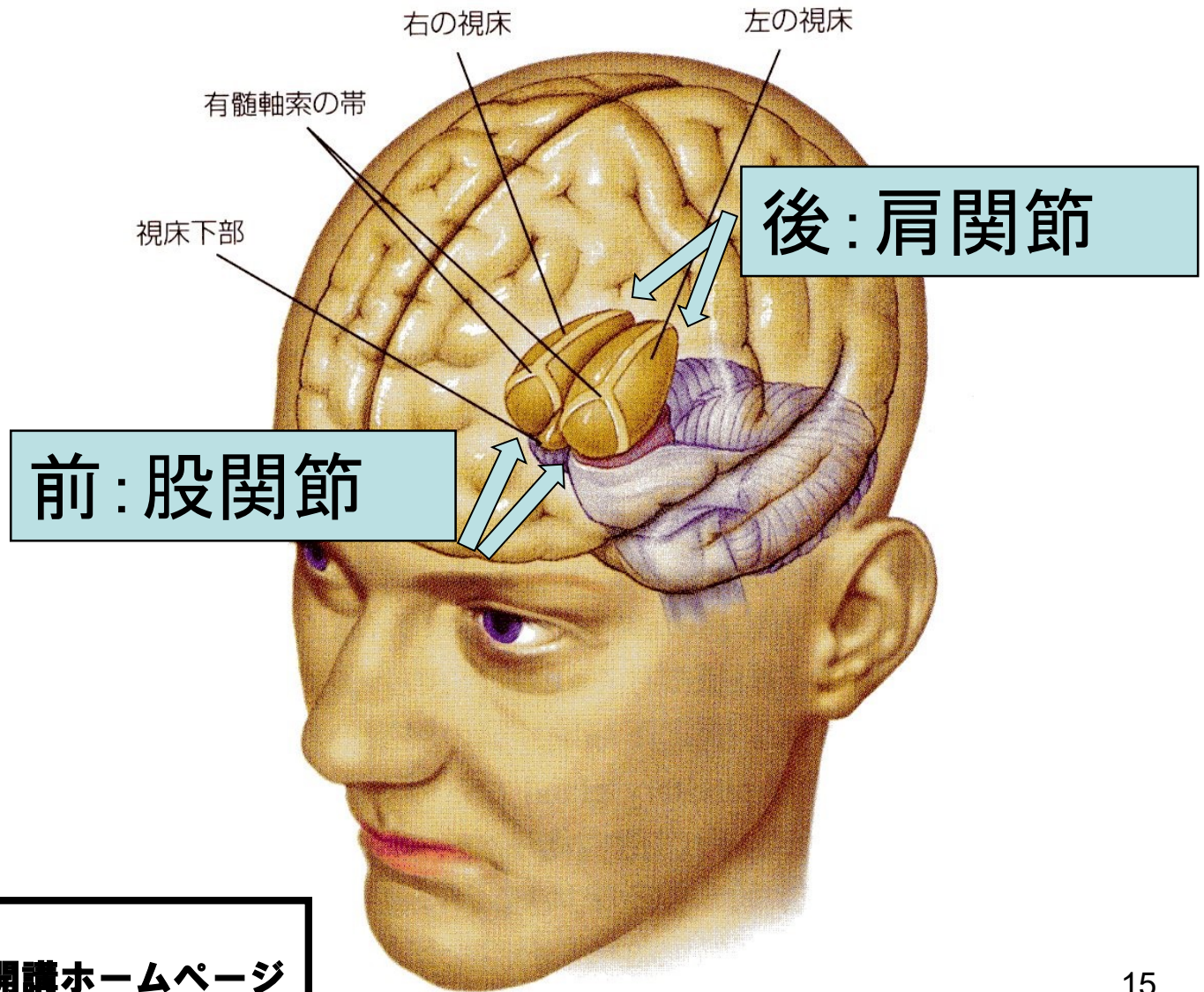
(上下・内・中外・外は同じ)

視床と脊髄の間は同側へ反射

視床の細胞破壊（圧迫）症状

	前	後
上肢		肩関節麻痺
下肢	股関節麻痺	


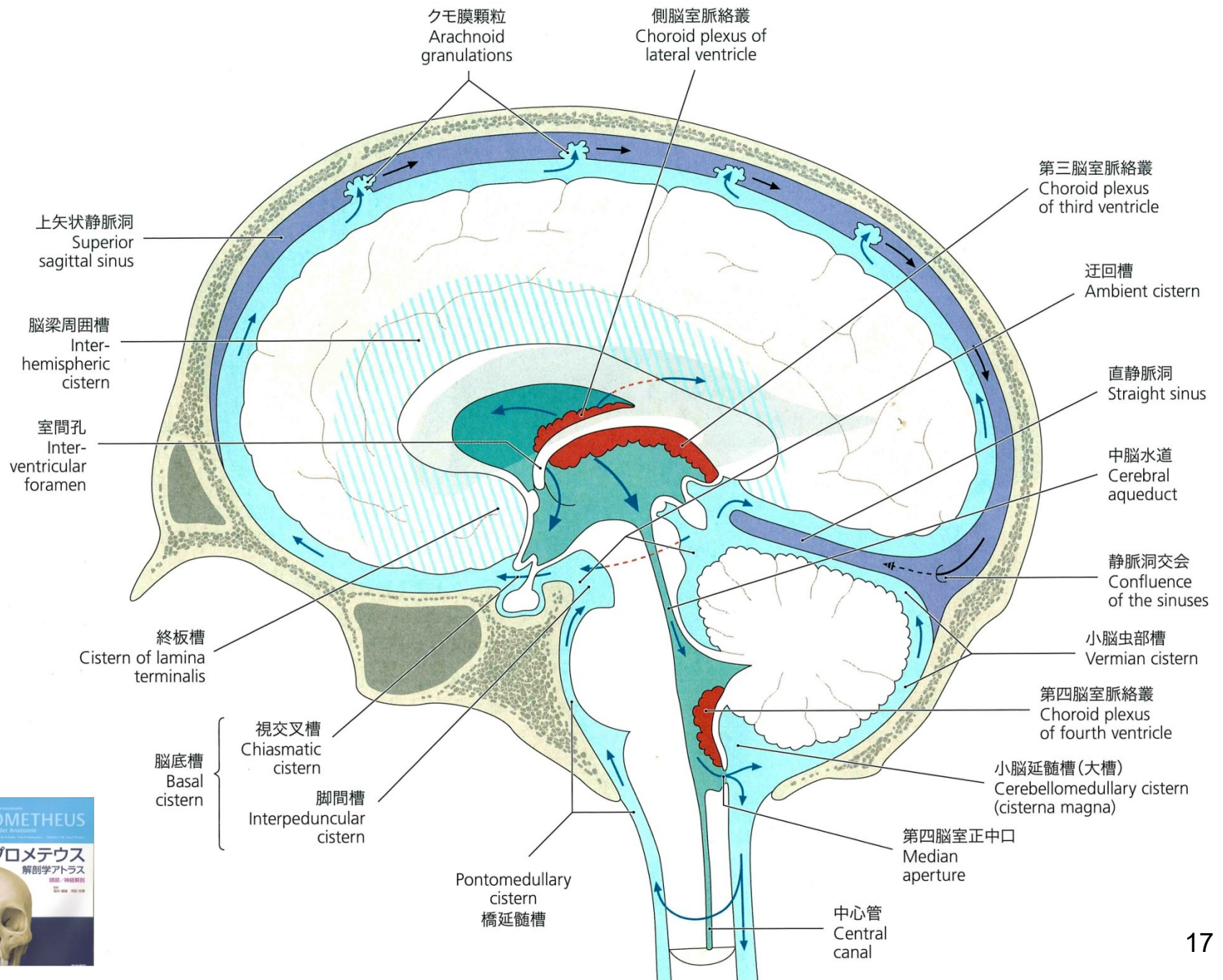
視床

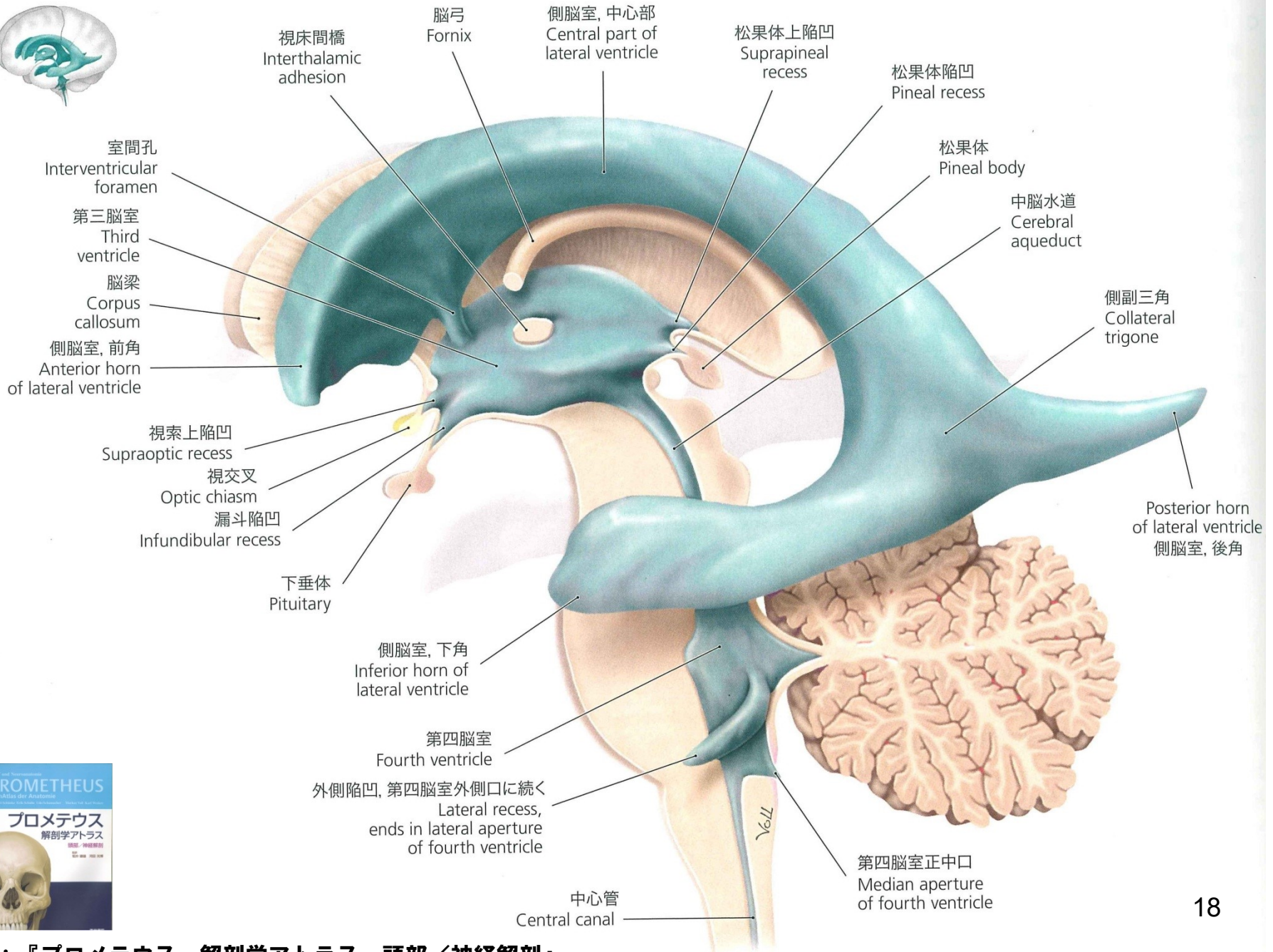
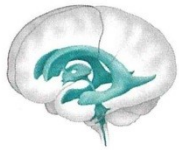


出典：浅川伸一 著
脳の科学2008年度後期開講ホームページ
より改変


大脳と視床の関係


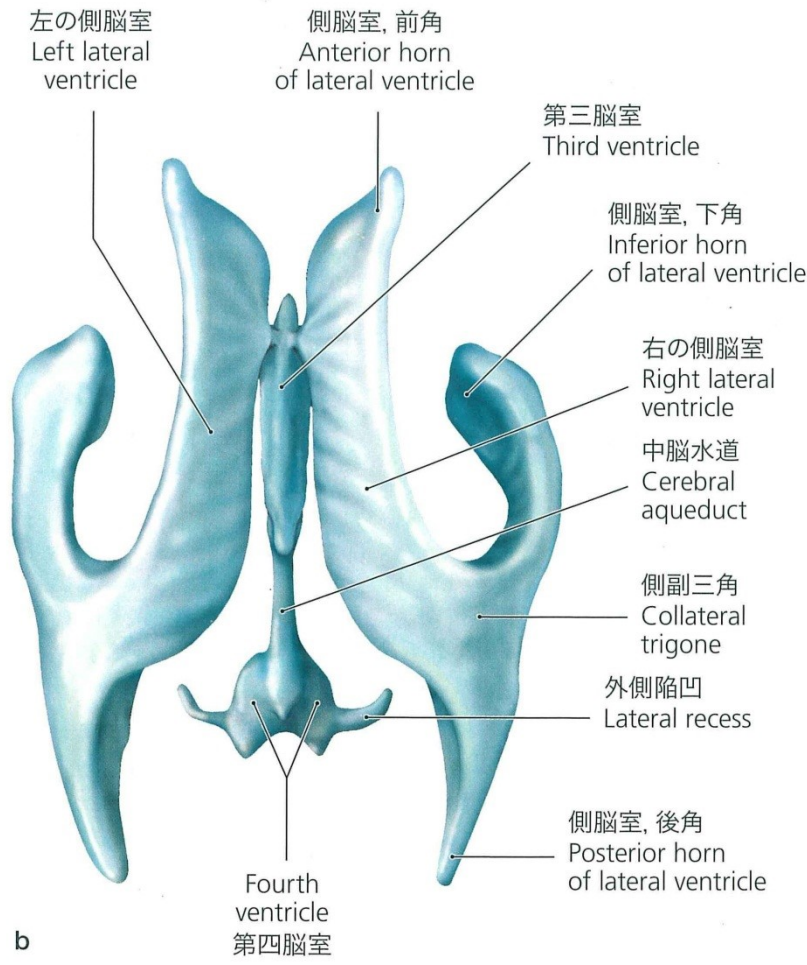
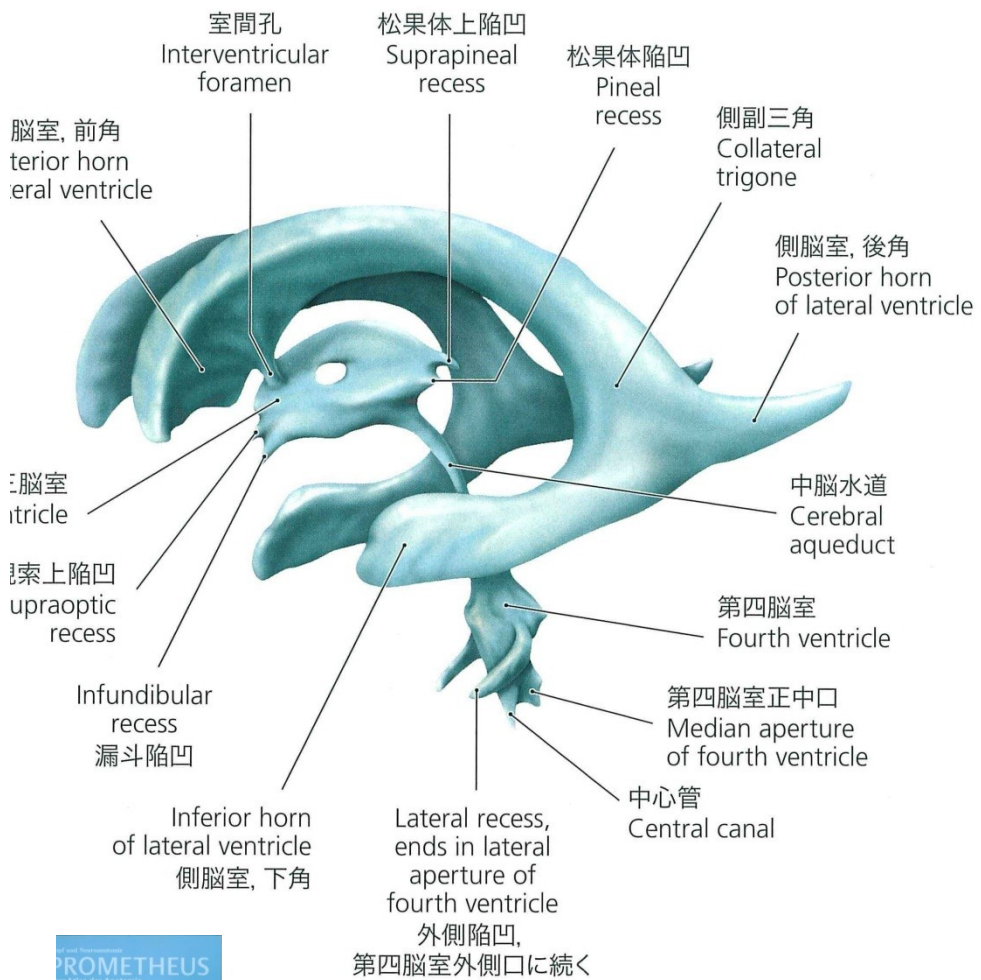
	上肢	下肢
大脳	前 中外	後 中内
視床	後	前





視床間橋 Interthalamic adhesion
 脳弓 Fornix
 側脳室, 中心部 Central part of lateral ventricle
 松果体上陥凹 Suprapineal recess
 松果体陥凹 Pineal recess
 松果体 Pineal body
 中脳水道 Cerebral aqueduct
 側副三角 Collateral trigone
 後角 側脳室, 後角 Posterior horn of lateral ventricle
 側脳室, 下角 Inferior horn of lateral ventricle
 第四脳室 Fourth ventricle
 外側陥凹, 第四脳室外側口に続く Lateral recess, ends in lateral aperture of fourth ventricle
 中心管 Central canal
 第四脳室正中口 Median aperture of fourth ventricle
 下垂体 Pituitary
 漏斗陥凹 Infundibular recess
 視交叉 Optic chiasm
 視索上陥凹 Supraoptic recess
 側脳室, 前角 Anterior horn of lateral ventricle
 脳梁 Corpus callosum
 第三脳室 Third ventricle
 室間孔 Interventricular foramen





麻痺・脱力感・痺れの鑑別

1. 運動障害（＋）

①上位脳（脳出血）

不可逆的麻痺：表在感覚＋深部感覚＋運動 全て ↓
可逆的麻痺：表在感覚＋運動 ↓

細胞破壊・圧迫

突然発症の片麻痺

上肢：近位 陽経（肩挙上障害）
遠位 陽経（Goo-Paa test 陽性）
下肢：近位 陰経
遠位 陽経（drop foot）

麻痺・脱力感・痺れの鑑別

1. 運動障害（＋）

②視床 脱力感 陰陽全てのラインに出る
細胞圧迫により、表在感覚全て↓
atlas～延髄の炎症から正中孔が圧迫され、
髄液の蓄積により側脳室前角が視床の前方
を局所的に圧迫して「股関節麻痺」が出現
進行すれば、肩関節麻痺・辺縁系症状も合併

virus 感染により後方から視床を圧迫して
「肩関節麻痺」が出現

Parkinson 病・舞踏病や嗅覚・顔面神経等の
脳神経症状も出現する可能性あり

麻痺・脱力感・痺れの鑑別

2. 運動障害（一）

→ 痺れ

① 神経線維の完全圧迫

触・圧覚のみ ↓

② 視床下部の細胞蓄積症状

触覚のみ ↓

atlasの炎症によるAyⅢの圧迫による

末梢（遠位）から中枢（近位）へ症状が進行

蓄積が飽和度を超えて圧迫へ移行すると

麻痺症状（+）： Guillain-Barré 症候群となる

冷え症の鑑別

1. 3つの要因

- ①血管性（迷走神経）：血管の収縮・拡張
- ②神経性（視床下部）：SC～SN の知覚神経（温度覚）の関与
- ③血管性・神経性（体質）：血流（血管内流量）

2. パターン

- ①迷走神経関与：相対的交感神経亢進による血管収縮の為、
他覚的に皮膚温低下（+）
- ②視床下部関与：細胞蓄積による脊髄からの知覚神経機能障害
（温度覚低下）により自覚的冷え症（+）
他覚的には皮膚温低下（-）

SCの障害と代表的な症状

atlas(SC)	顔の表面の縦ラインの痛み 片頭痛・群発頭痛	
C-spine	TyII・TyIII	
T4/5	TxII・TxIII	AyI (大腿)
T9/10	AyI (下腿)	
L3/4	TxI	
L4/5	TyI・TxI	
	AxII (股関節)	
	AyII (大腿)	
	AyI・AyII (膝)	
	AyII・AyIII (下腿)	
	AyI・AyII (足部)	
	AxIII (踵)	
S2/3	AxI・AxII	

病態差の説明

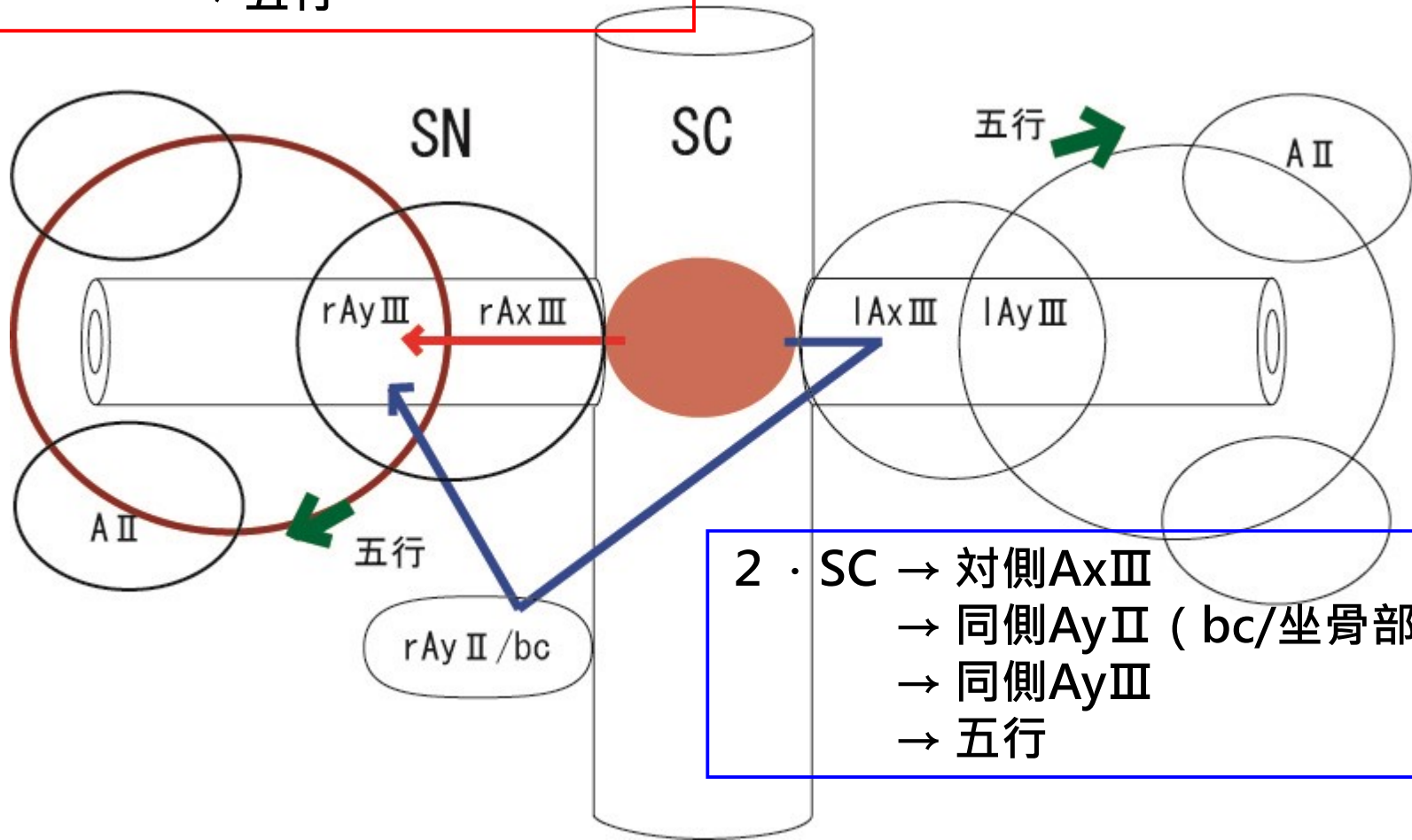
- ① 右 $AyII \rightarrow AyI \rightarrow AyIII$ の方向に痺れ

- ② 右 $AyII \rightarrow AyIII$ ($\rightarrow AyI$ or $AxIII$)
の方向に痺れ

SC経路→AxIIIに症状が出る

例：症状が右側に出る

1・SC → 同側AxIII
→ 同側AyIII
→ 五行



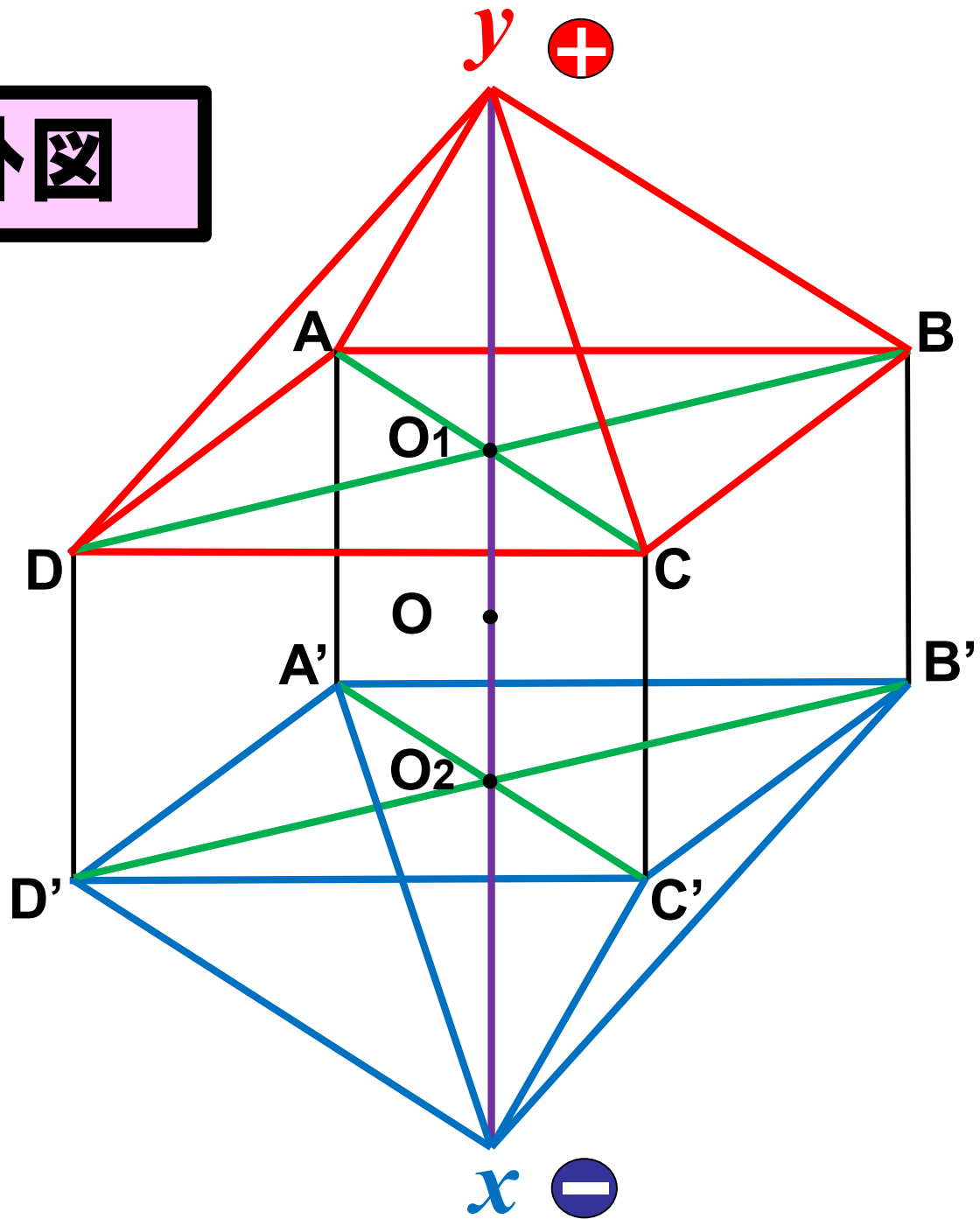
2・SC → 対側AxIII
→ 同側AyII (bc/坐骨部)
→ 同側AyIII
→ 五行

SC と Regional の症状の違い

① 肩関節～上腕Tylの痛みと重み

② 頸肩～上肢Tylの痛みと重み

遠絡八卦圖



症例

＜主訴＞ 右下垂手

＜病歴＞

9歳 中耳炎

20代より 花粉症

33歳 食物アレルギー(メロン)

37歳 睡眠障害 パニック症候群

40歳から 時々両手首外側に発赤

42歳(1月) 左中耳炎

42歳(5月) 突然の右手の脱力

大学病院にて右橈骨神経麻痺と診断

42歳(6月) 遠絡療法にて局所的な治療10回で改善

43歳(7月) 起床時に右手関節に脱力出現

大学病院にて右橈骨神経麻痺と診断

初診時 右第1,2指(TyI、TxI、TyII)の

表在感覚(温痛触圧)低下

右手首から手指の背屈不能

症例

＜主訴＞ 左上下肢の触れない痛み

＜病歴＞

12歳 両膝痛出現

両膝内側膝蓋滑膜壁障害と診断

13歳 右側関節鏡視下滑膜切除術施術

1ヶ月後 左側関節鏡視下滑膜切除術施術

術後 左大腿部全体と左肩関節から指にかけて触れない強い
痛みと痺れ・感覚障害 激しい痛みにより歩行困難

初診時 左膝関節の痛みと痺れ

左手外側(肩関節～指)及び大腿部の外側に触れるピリツと
する電撃痛

左手の外側と左大腿部の内側に触れると嫌な違和感
頭痛、冷え症

症例

＜主訴＞ 頭痛 頸肩痛 腎機能低下

＜病歴＞

幼少期 眩暈、顔面蒼白、検査で地中海型貧血症と診断された
26年前 手指関節硬直、関節リウマチと診断され、薬物治療を開始
両上腕から指まで痺れが発生する
手術後に痛みが消えたが、両手に脱力感
20年前 交通事故後に腰痛
心窩部右側から背中まで帯状疱疹を発症
13年前 睡眠が浅い、畏光症
関節リウマチの服薬を中断し、両手足の関節変形が進行
10年前 Dry Eye
9ヶ月前 頻繁に空咳、吐き気、倦怠感
半年前 検診で腎機能に異常
2ヶ月前 右膝の内側から臀部まで帯状疱疹が発生
1ヶ月前 検査で、腎機能が20%に低下と診断
現在 頭痛(しめつけ感)、頸肩こりと痛み

症例

21歳／女性

<主訴> 鬱病 パニック障害 心身症 他

<病歴> 1年前にイギリス留学中に鬱、幻聴、不安症を発症して帰国。帰国後も不眠、パニック、全身痛など症状が悪化し自傷行為を繰り返す。