



# 遠絡統合医学

## Cコースセミナー

上位中枢性疾患の理論と臨床

講師：柯尚志医師（遠絡医学創始者）

第4日目（全4日間）

**JMAJ**

一般社団法人 日本遠絡統合医学会

# 遠絡八卦圖

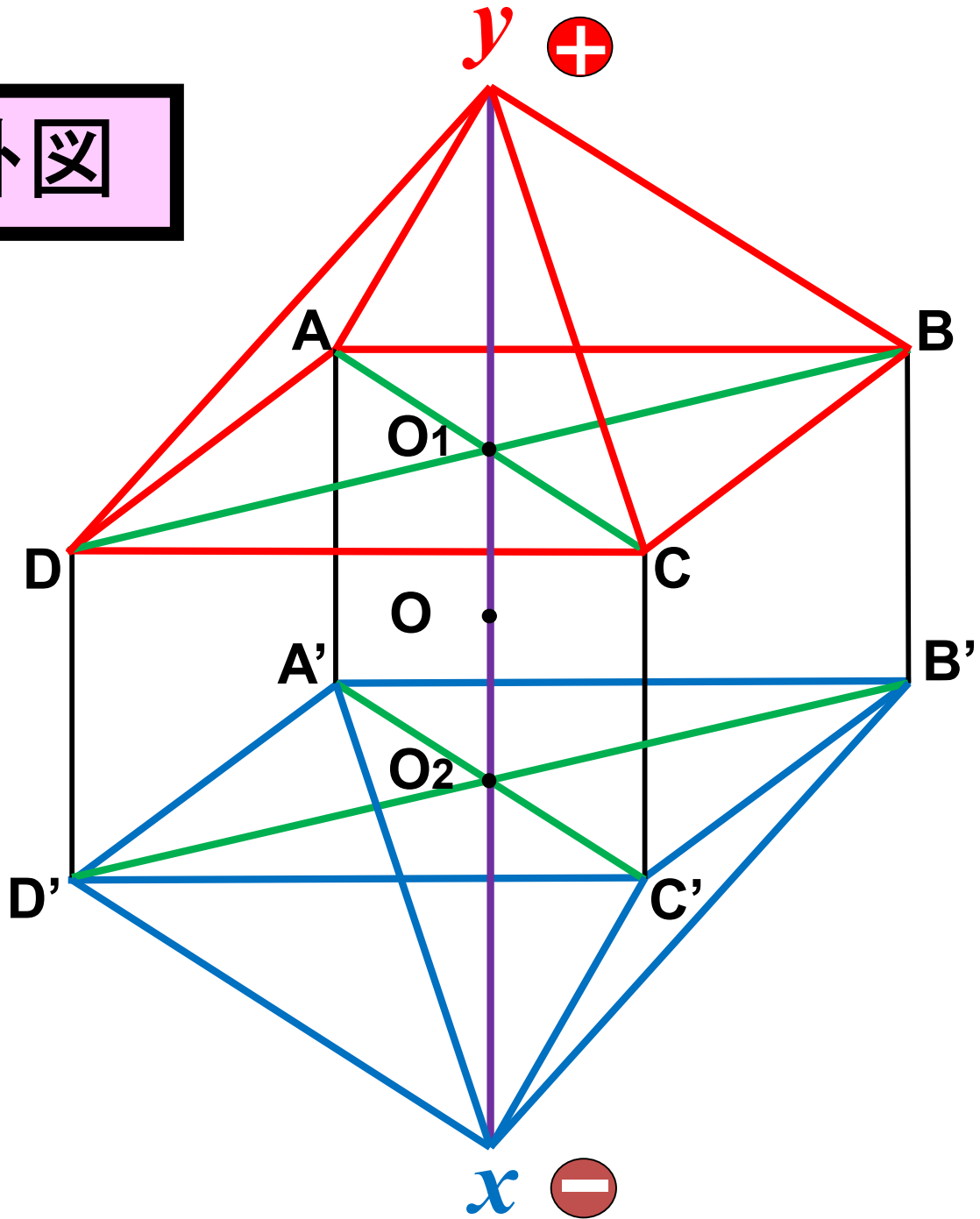
兩儀



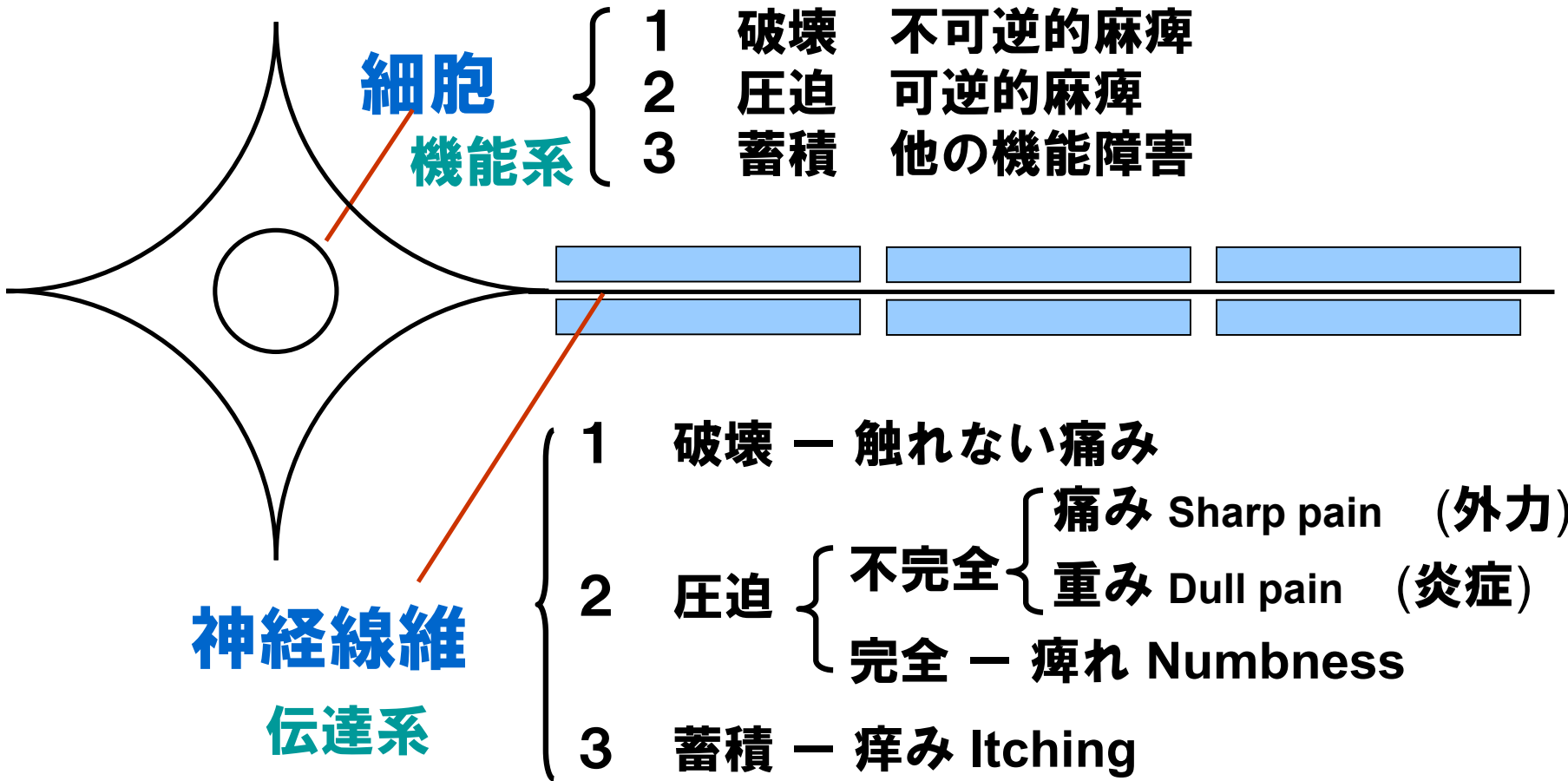
四象



八卦



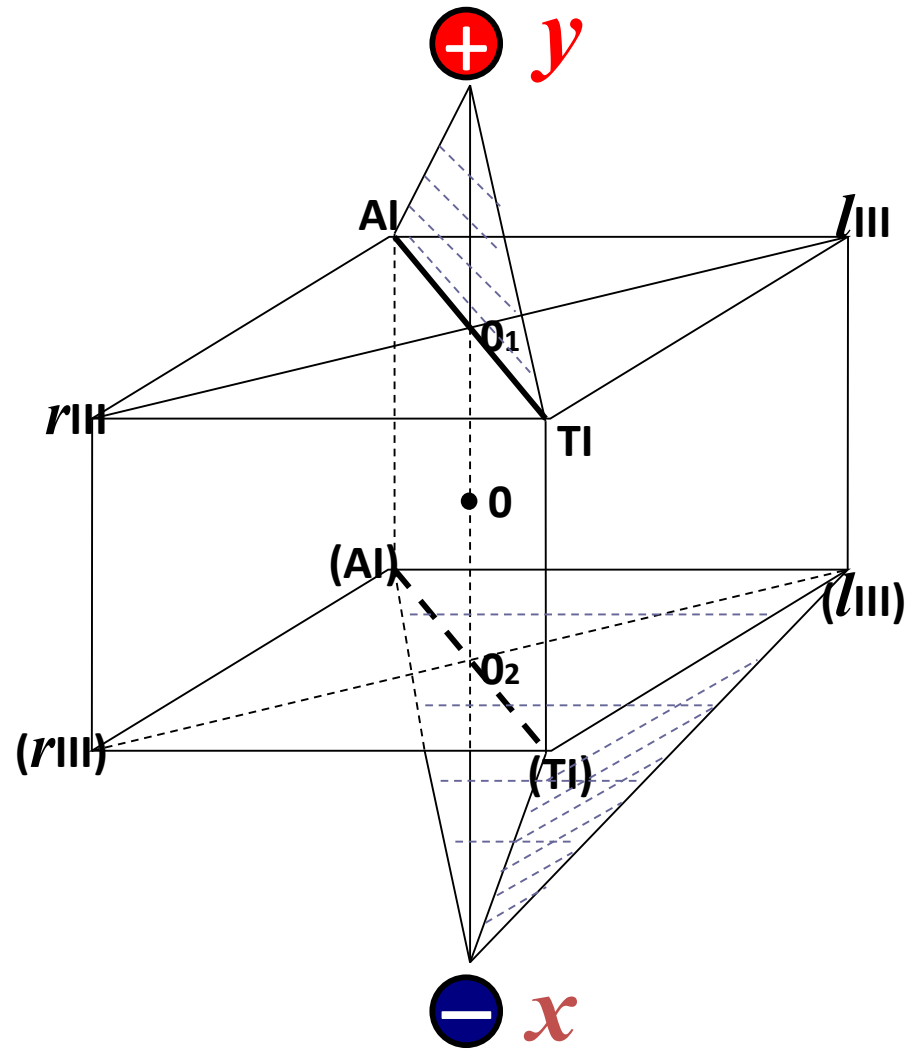
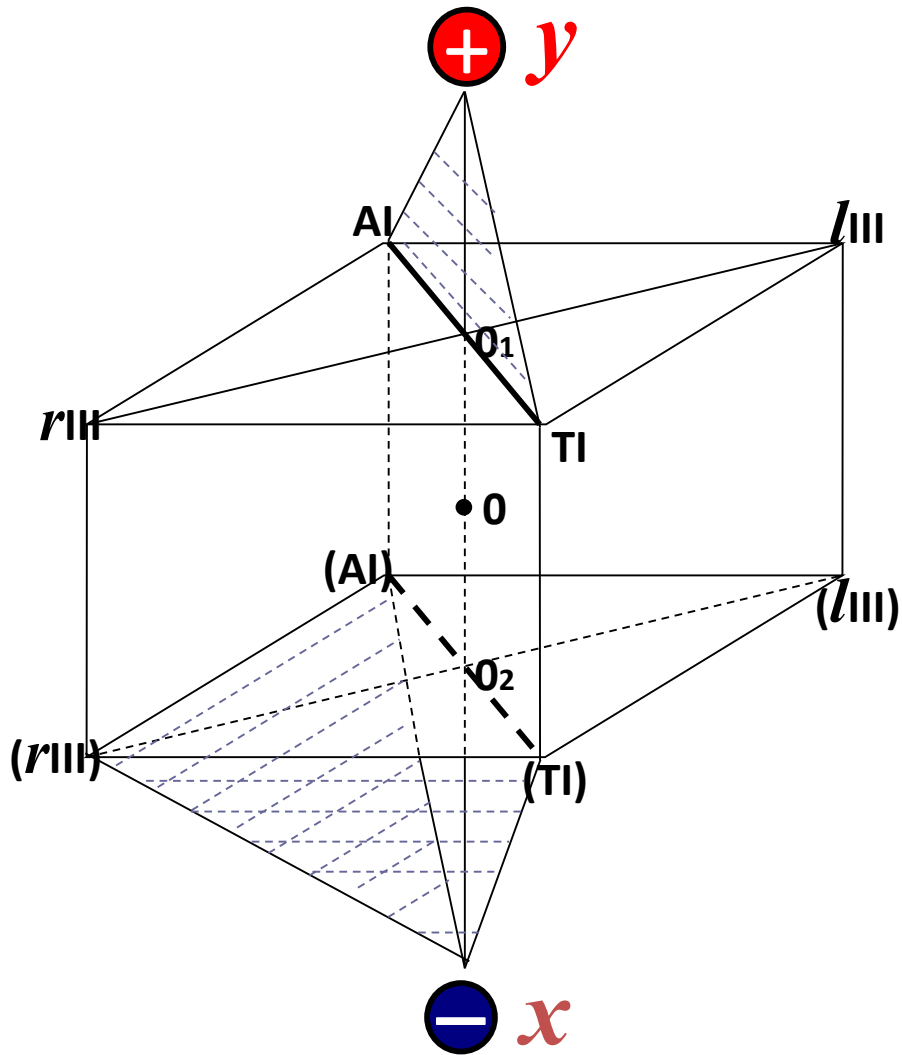
# 細胞と神経線維の症状内容(分類)

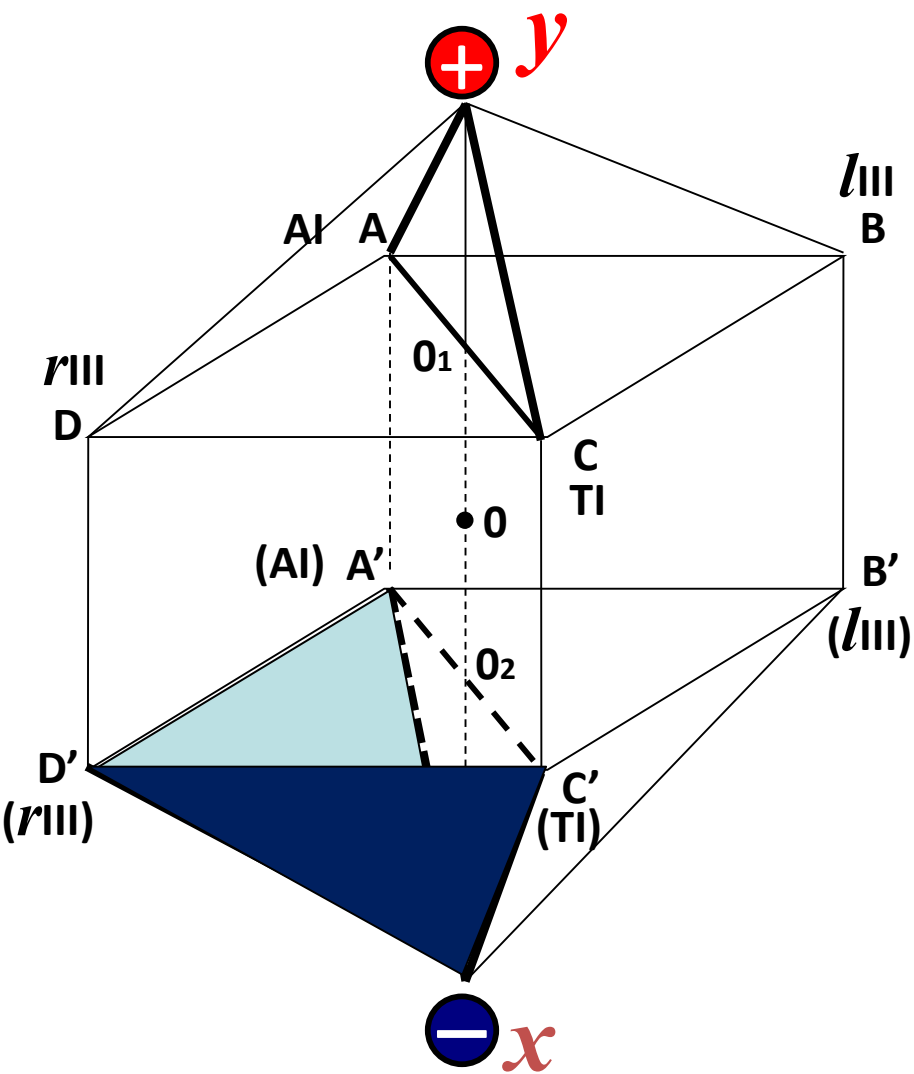


# 感覚障害の病態分類

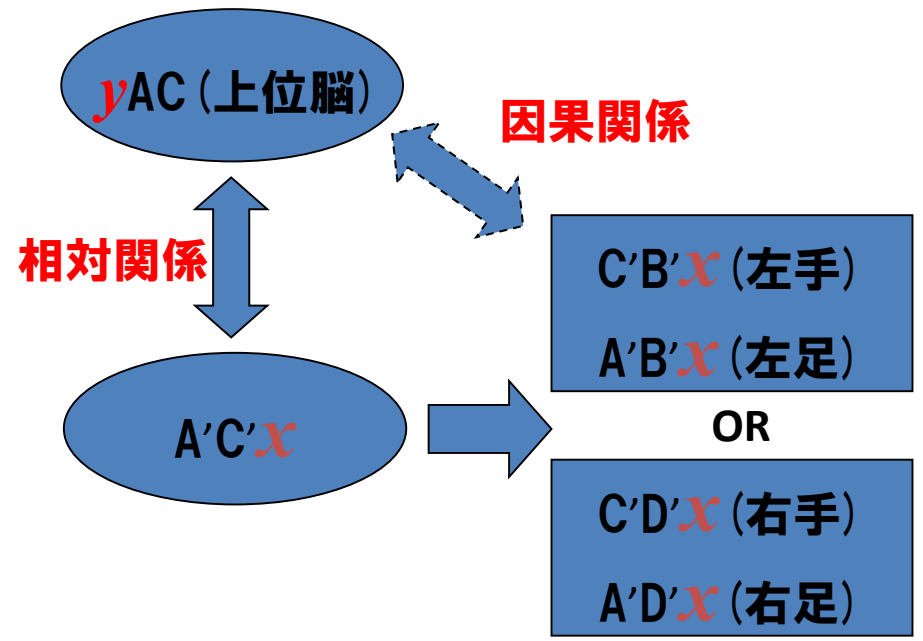
		運動障害(+)		運動障害(-)				
		完全麻痺	麻痺	触れない痛み	痛み	重み	痺れ	痒み
表在感覚神経	温度覚	↓	↓	↑	↑	↑		
	痛覚	↓	↓	↑	↑	↑		
	触覚(精細)	↓	↓	↓			↓	↑
	圧迫覚(精細)	↓	↓	↓			↓	↑
深部感覚神経	位置覚	↓						
	平衡覚	↓						
	運動覚	↓						
	振動覚	↓						

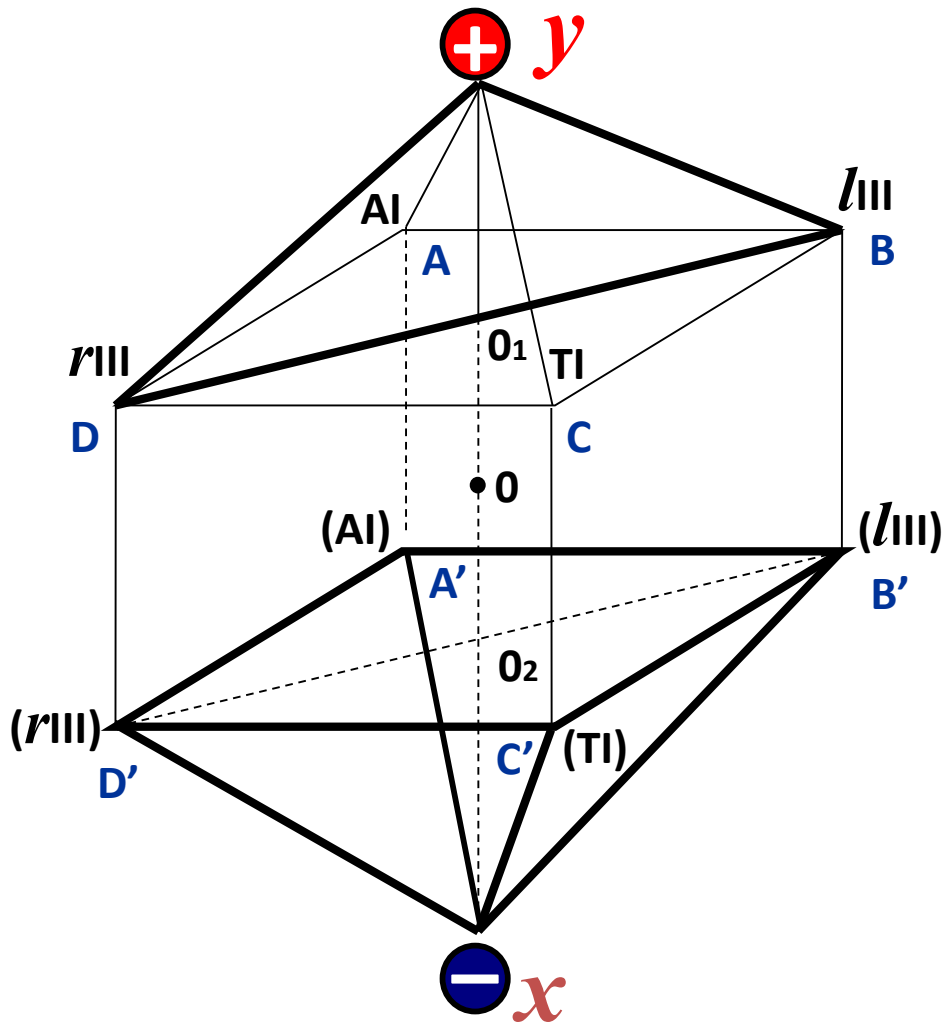
# 面の対応



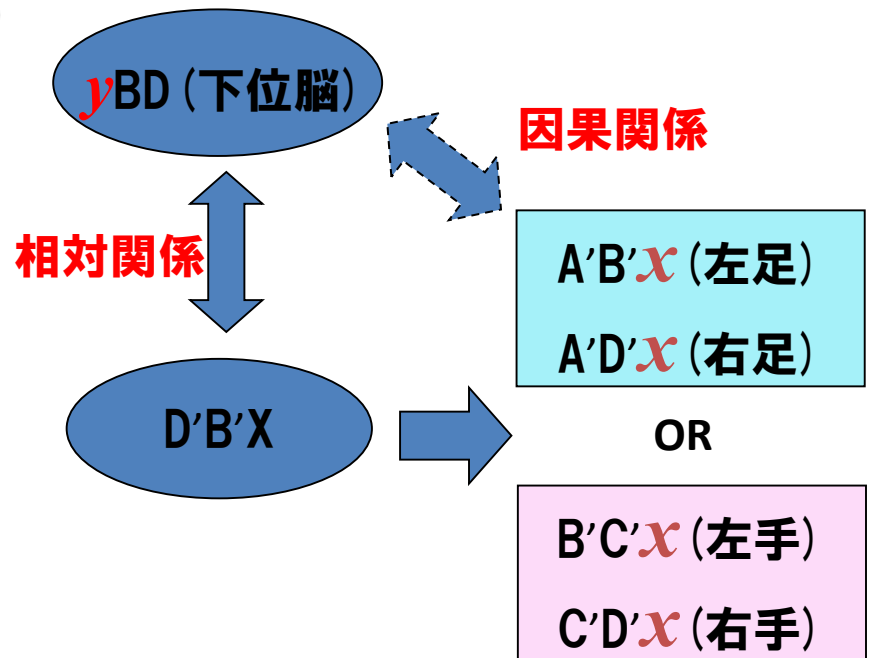


$x$  から  $yAC$  面（上位脳）を見た場合、  
 実際に見えるのは、 $yAC$  の相対関係の  
 $A' C' x$  の八卦である  $A' B' C' D' x$   
 （  $A' B' x$  &  $C' B' x$  : 左上下肢、  
 又は  $A' D' x$  &  $C' D' x$  : 右上下肢 ）  
 である。

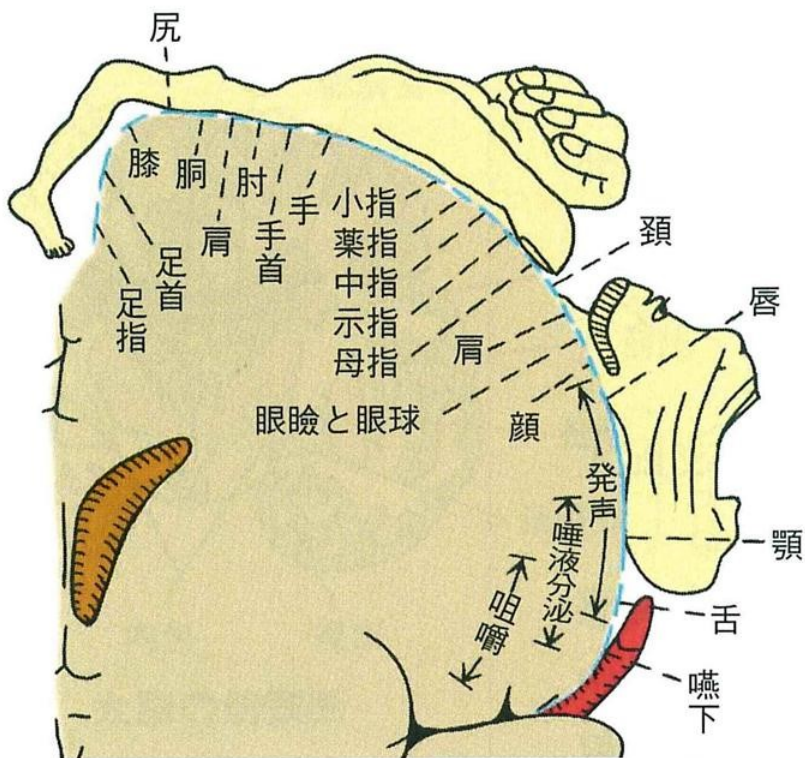




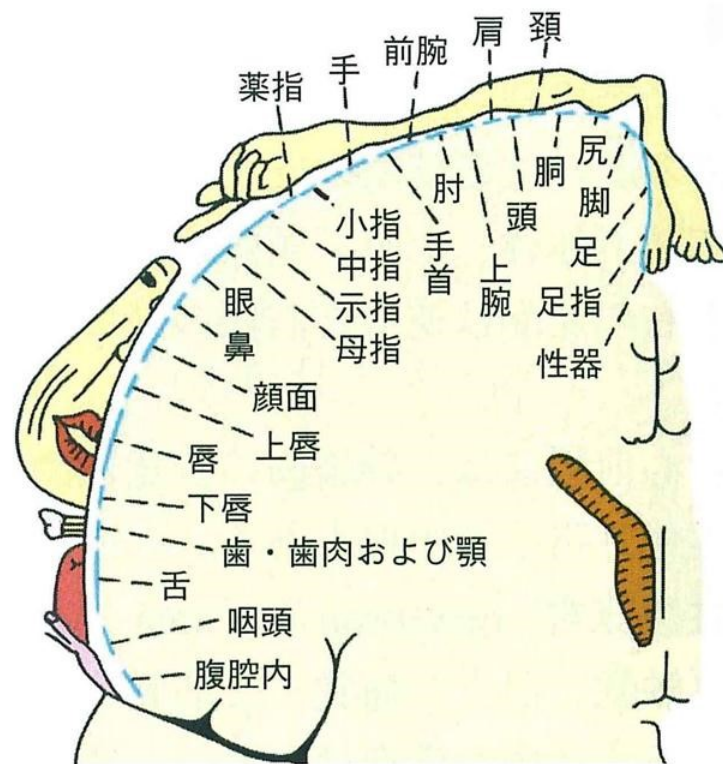
$x$  から  $y$ BD面 (下位脳) を見た場合、  
 実際に見えるのは、 $y$ BD の相対関係の  
 $B'D'x$  の八卦である  $A'B'x$   $C'D'x$   
 (  $A'B'x$  &  $A'D'x$  : 両下肢、  
 又は  $B'C'x$  &  $C'D'x$  : 両上肢 ) である。



# 運動野と感覚野における担当領域



●運動野における身体各部の運動領域局在



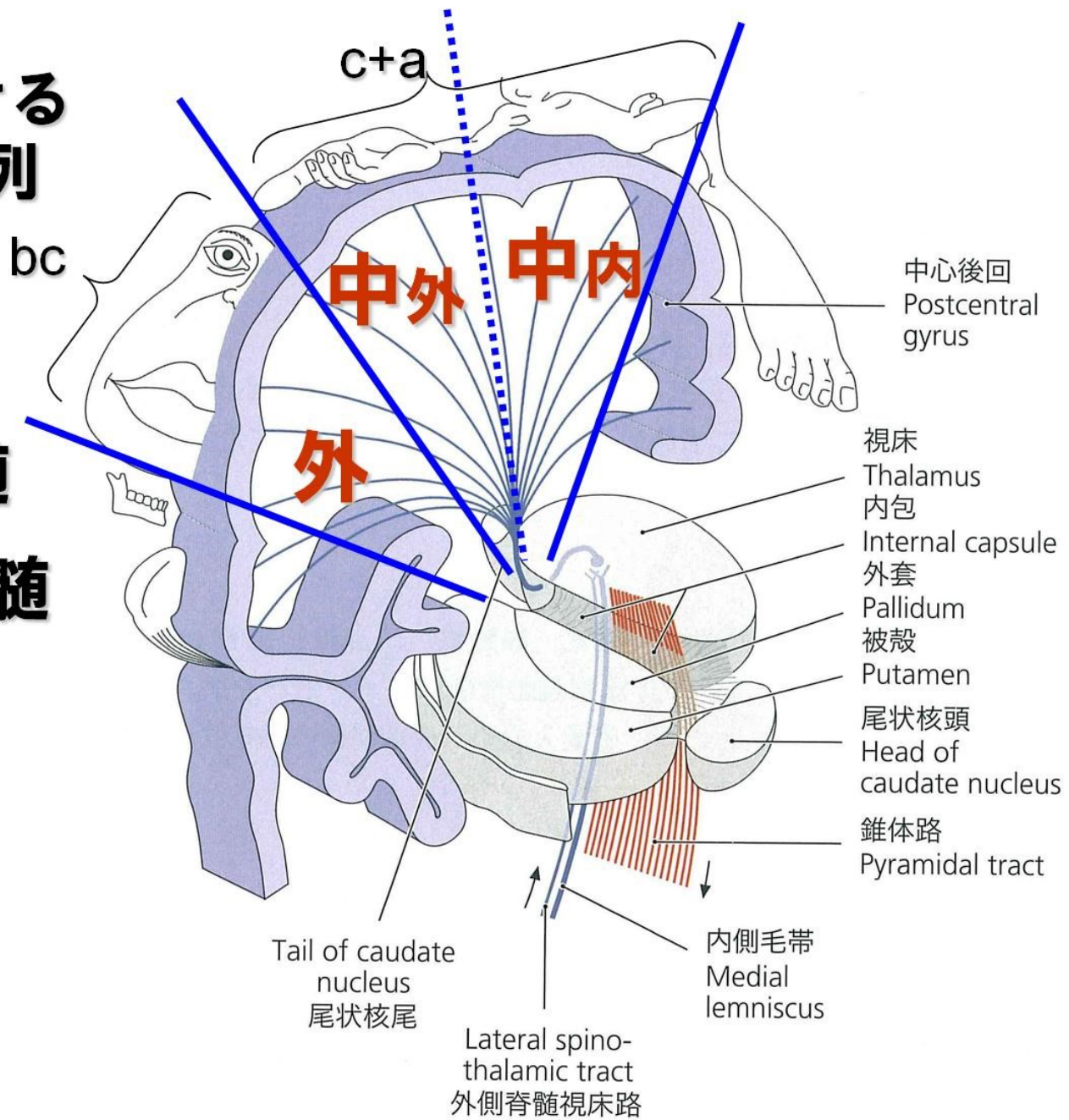
●感覚野における身体各部の感覚領域局在



# 終脳における 感覚路の配列

bc:皮質延髄

c+a:皮質脊髓



# 錐体路

皮質脊髓路  
(c+a)

皮質延髓路  
(皮質核路)  
(bc)

左

外

(前)  
中・外

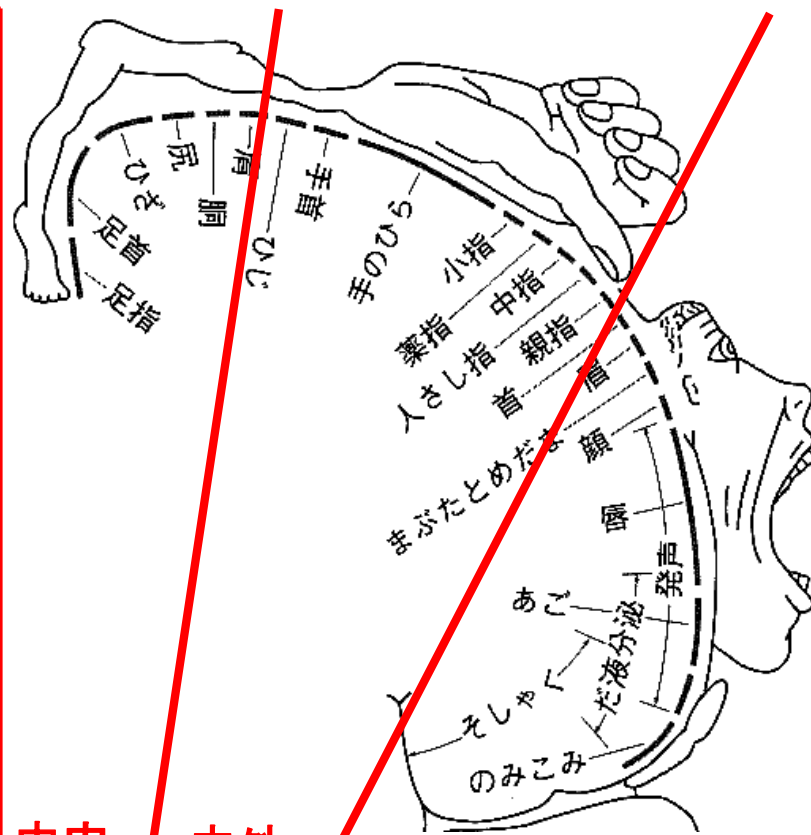
中・内  
(後)

上肢

下肢

c+a

bc



中内

中外

外

皮質脊髓路 (c+a)

前

上肢

皮質延髓路 (b c)

近位側

近位側

遠位側

中·外 (上前)

中·內 (下後)

遠位側

左

外

近位側

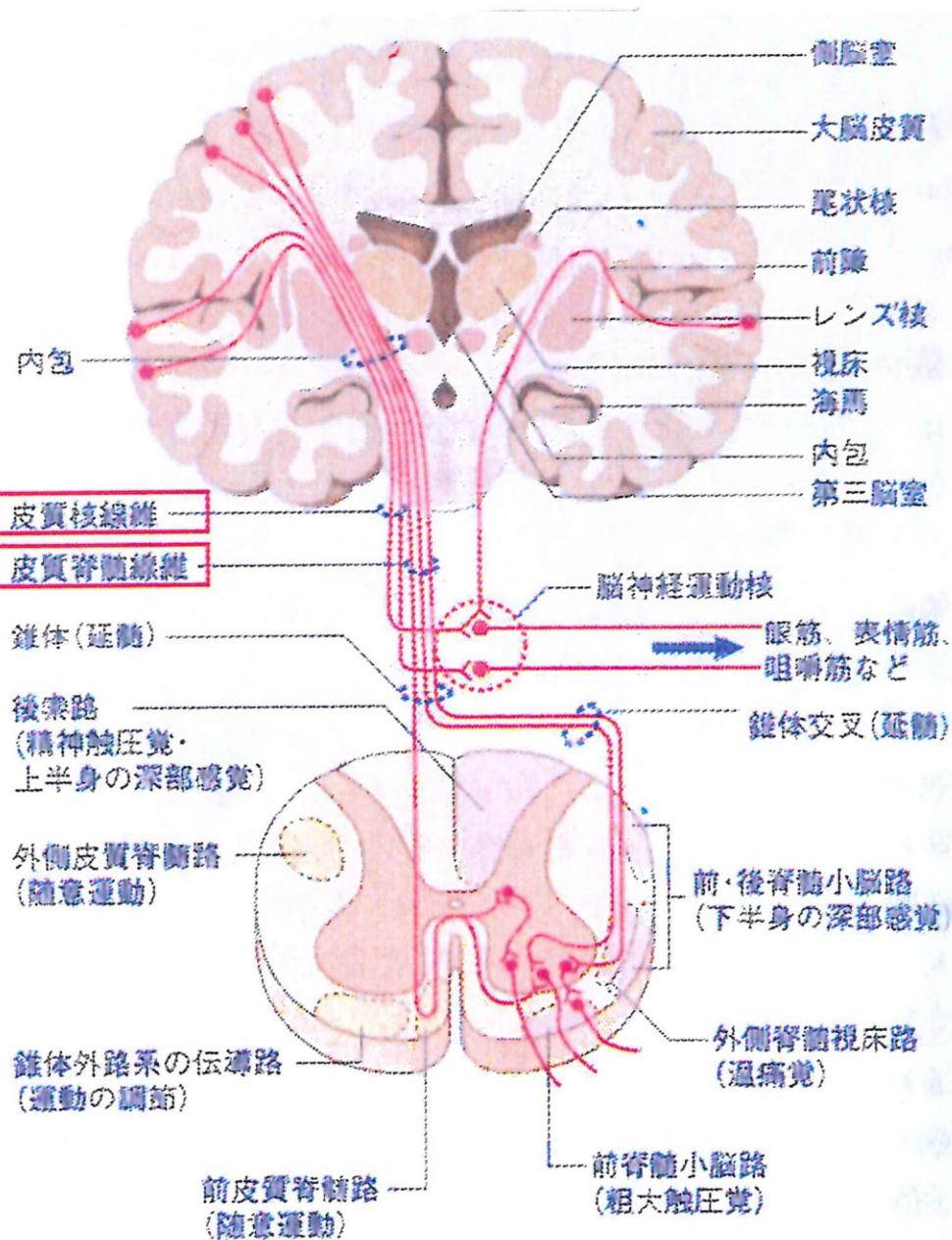
近位側

顏·側胸部·坐骨部

下肢

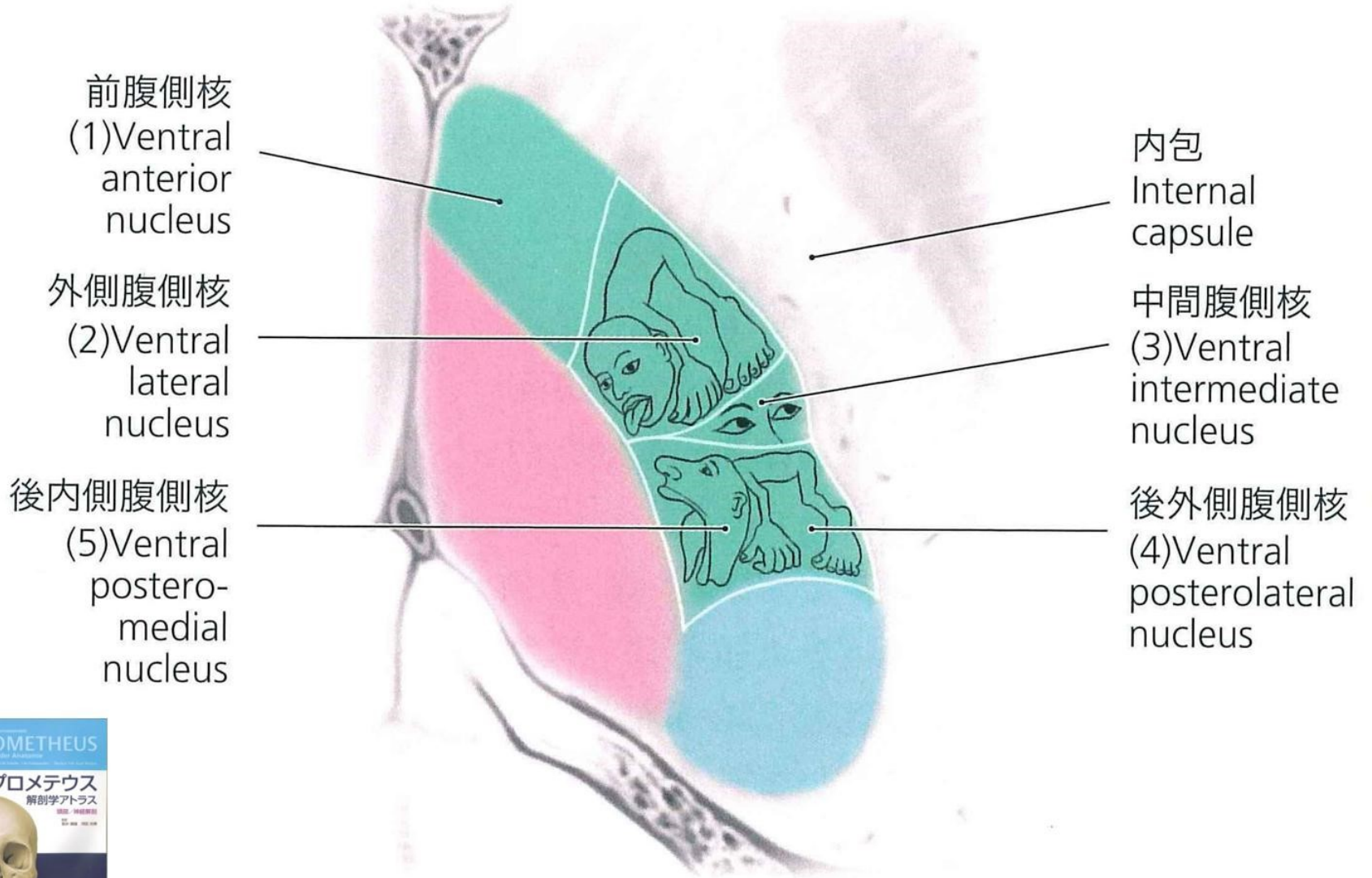
後

**大脳側面** bc  
**大脳中心部** c+a



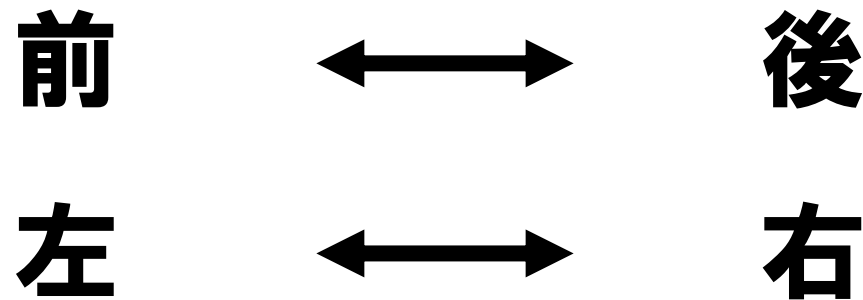


# 視床



# 運動伝導路

大脳～視床の間の鏡面反射



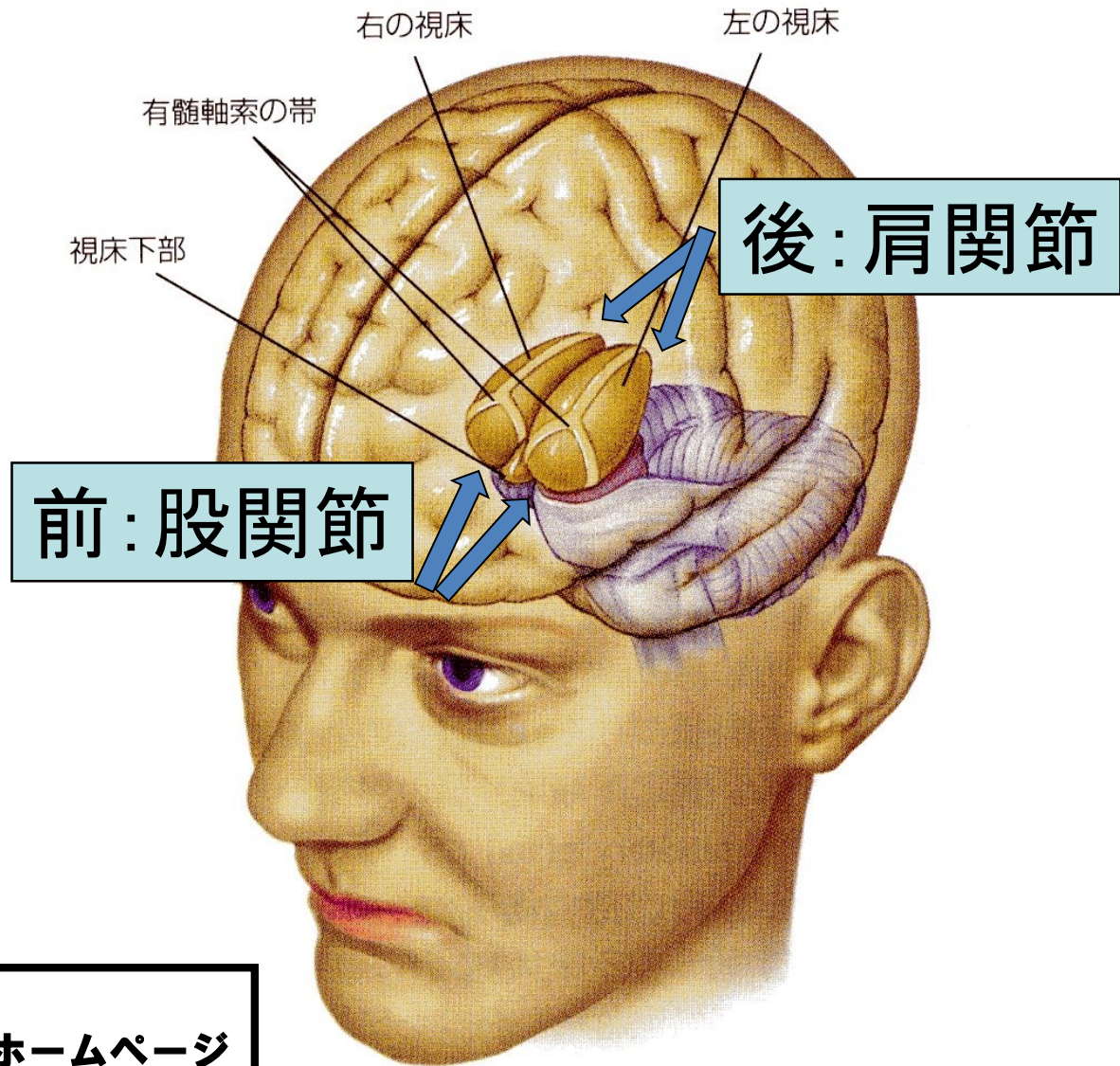
(上下・内・中外・外は同じ)

視床と脊髄の間は同側へ反射

# 視床の細胞破壊（圧迫）症状

	前	後
上肢		肩関節麻痺
下肢	股関節麻痺	

# 視床



出典：浅川伸一 著  
脳の科学2008年度後期開講ホームページ  
より改変



c+d

bc

bc

c

a

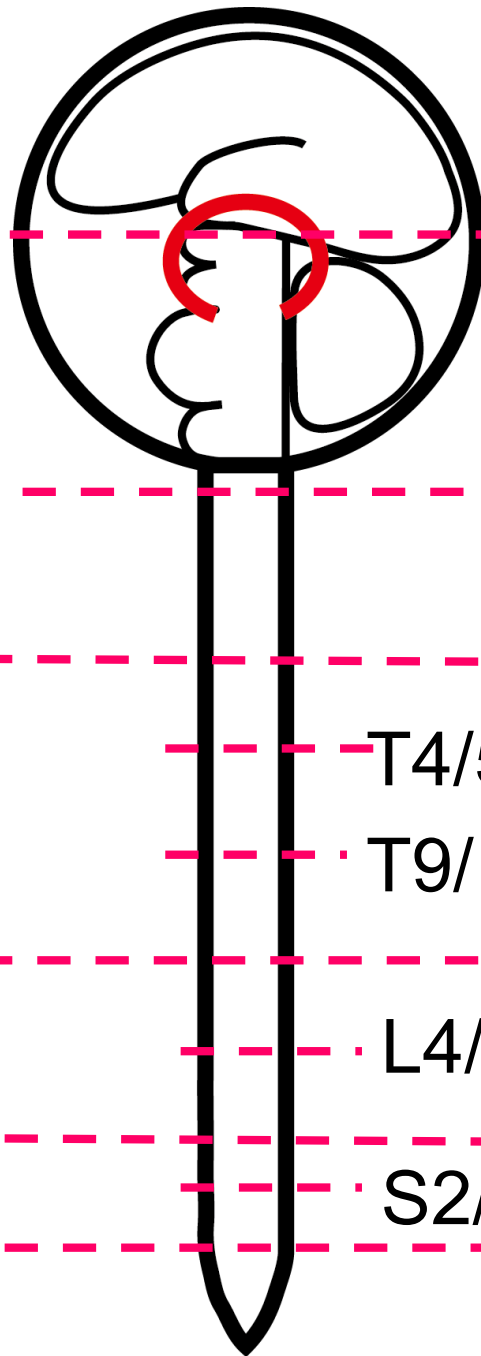
bc

c

a

bc

c+d



上位脳

神經交叉(視床)

下位脳

C1

T1

T4/5

T9/10

L2

L4/5

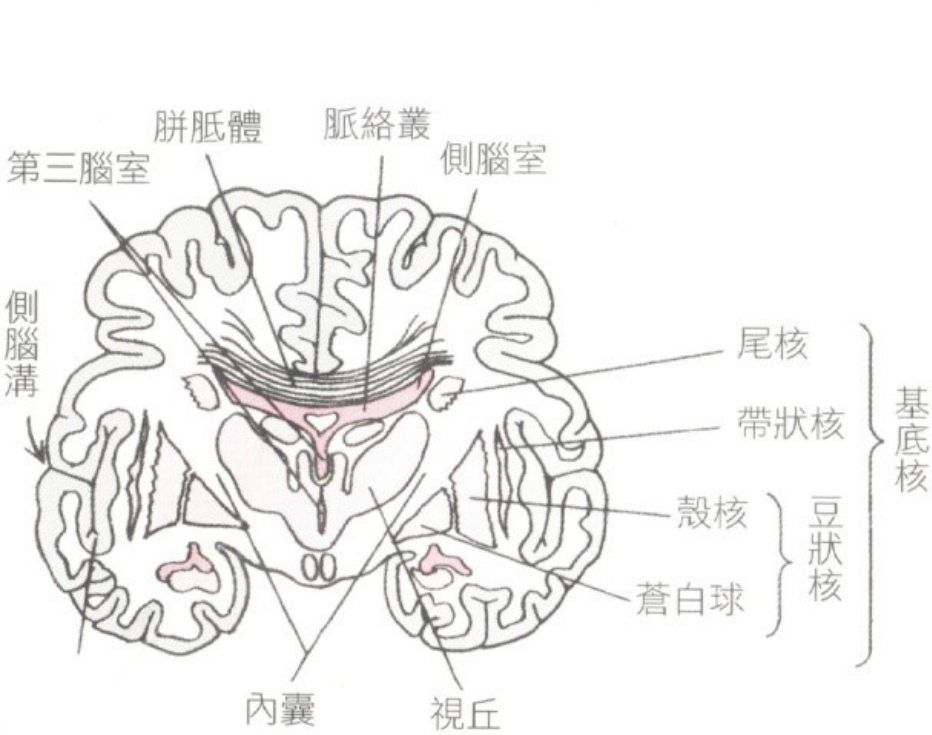
L3~S1

S1

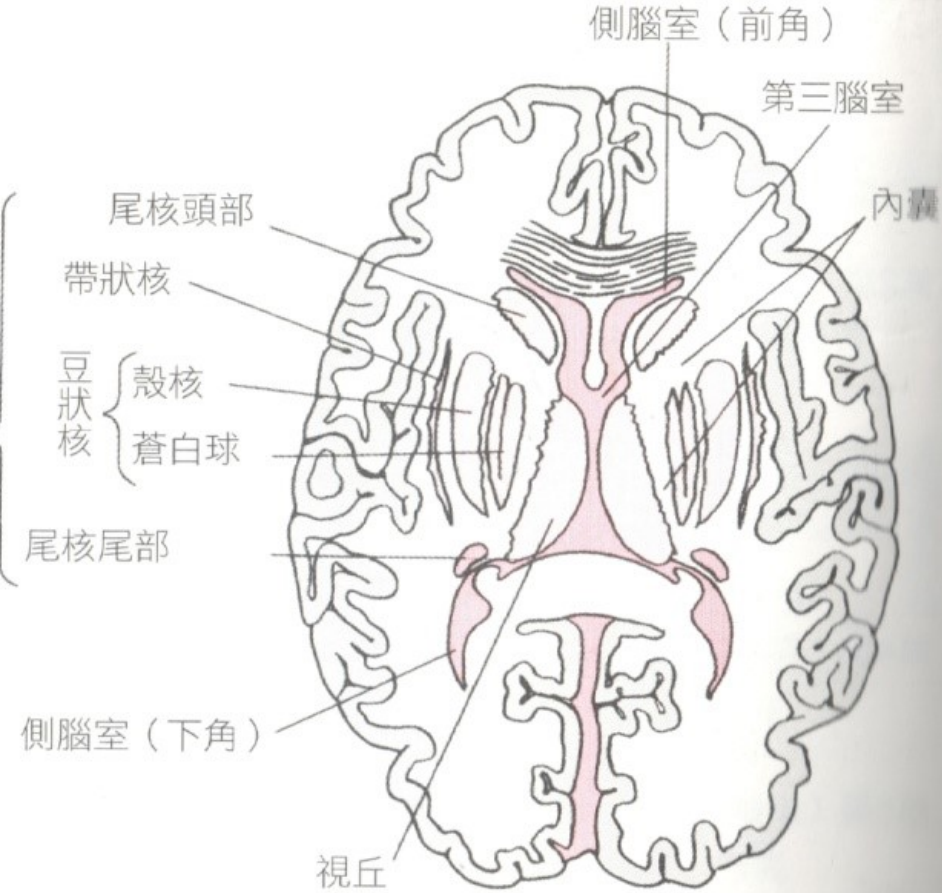
S2/3

S5

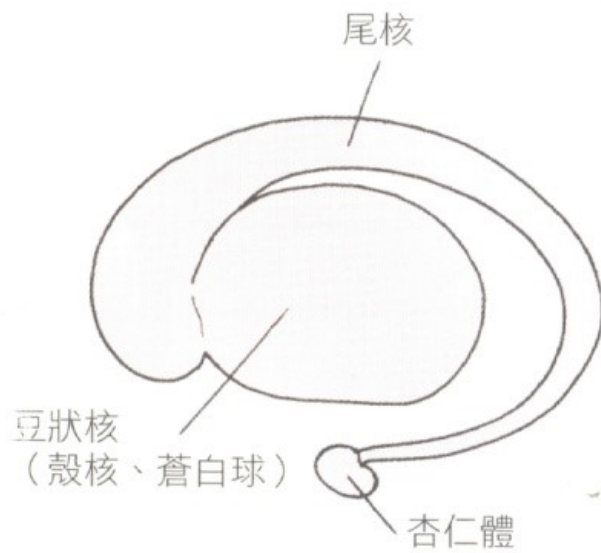
尾椎・陰部



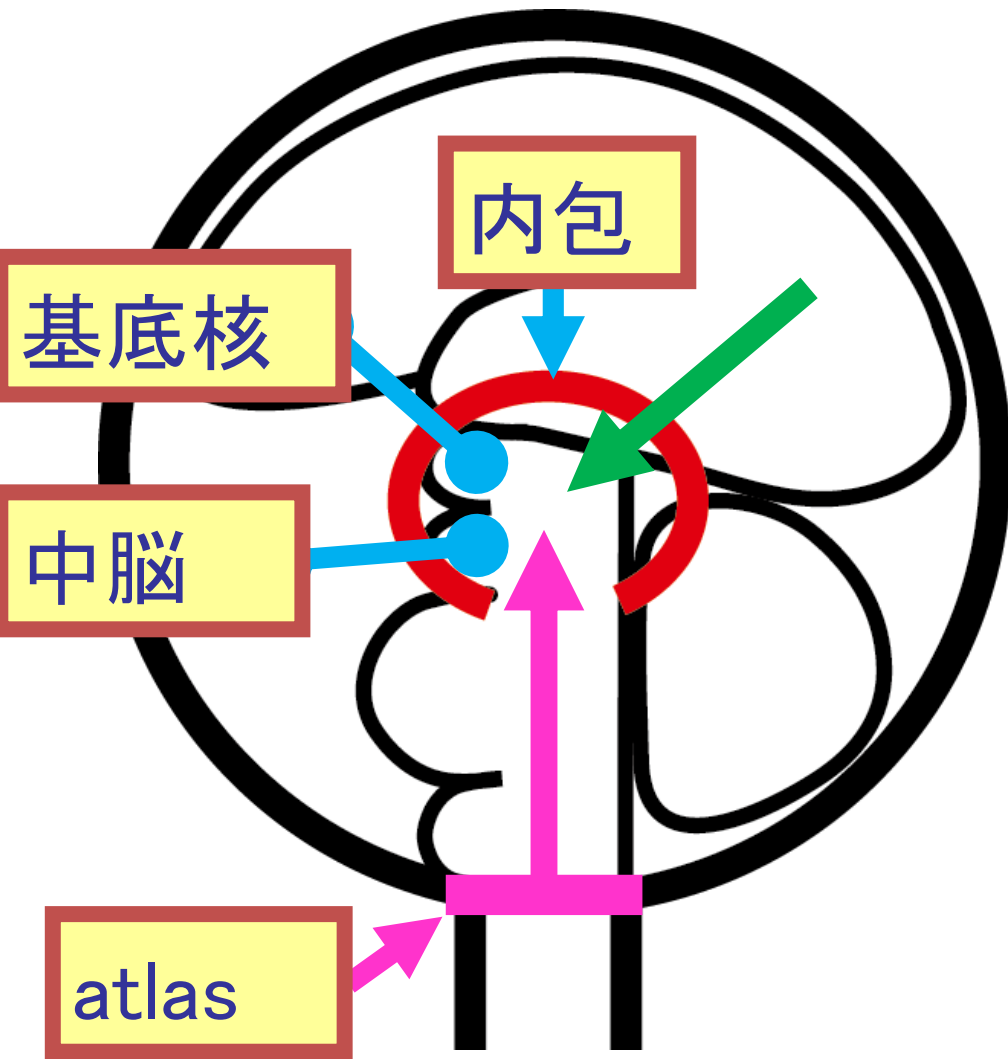
a. 大腦額切面



b. 大腦水平切面



c. 基底核側面圖



ウイルス感染  
 Huntington 舞踏病  
 解離性運動障害  
 Parkinson 病  
 両側性振戦  
 筋硬縮 (+)  
 L-Dopa 有効  
 ENRAC 無効

atlas から上方へ蓄積  
 Parkinson 症候群  
 片側性症状  
 筋硬縮 (-)  
 L-Dopa 無効  
 ENRAC 有効

# 血液の蓄積

## ※閾値の低下

1: 視床→手足の冷え→痺れ→麻痺(手足→呼吸)

2: 視床下部→自律神経失調症

3: 脳下垂体→アレルギー性疾患


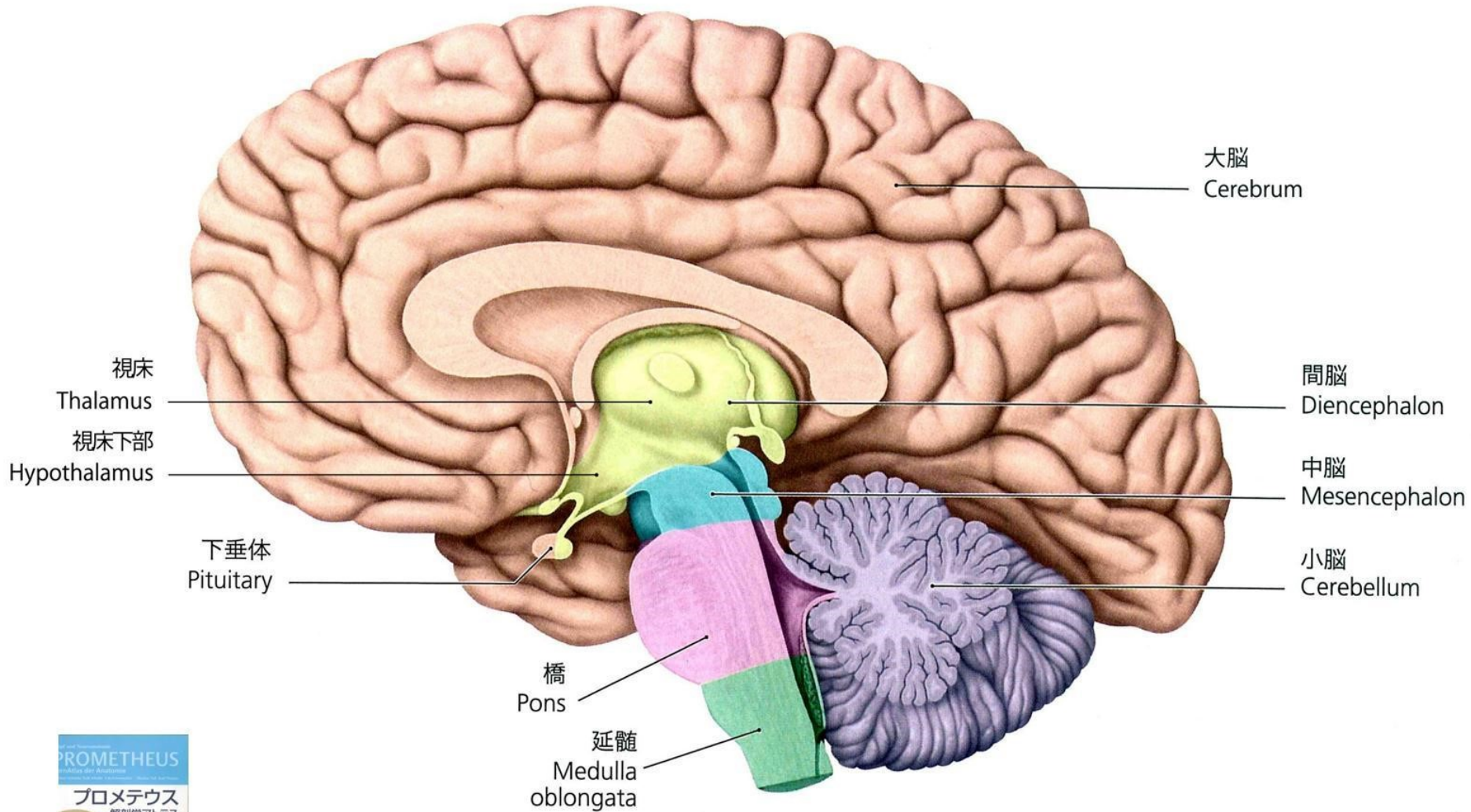
# 髄液の蓄積

1: 両足の脱力感

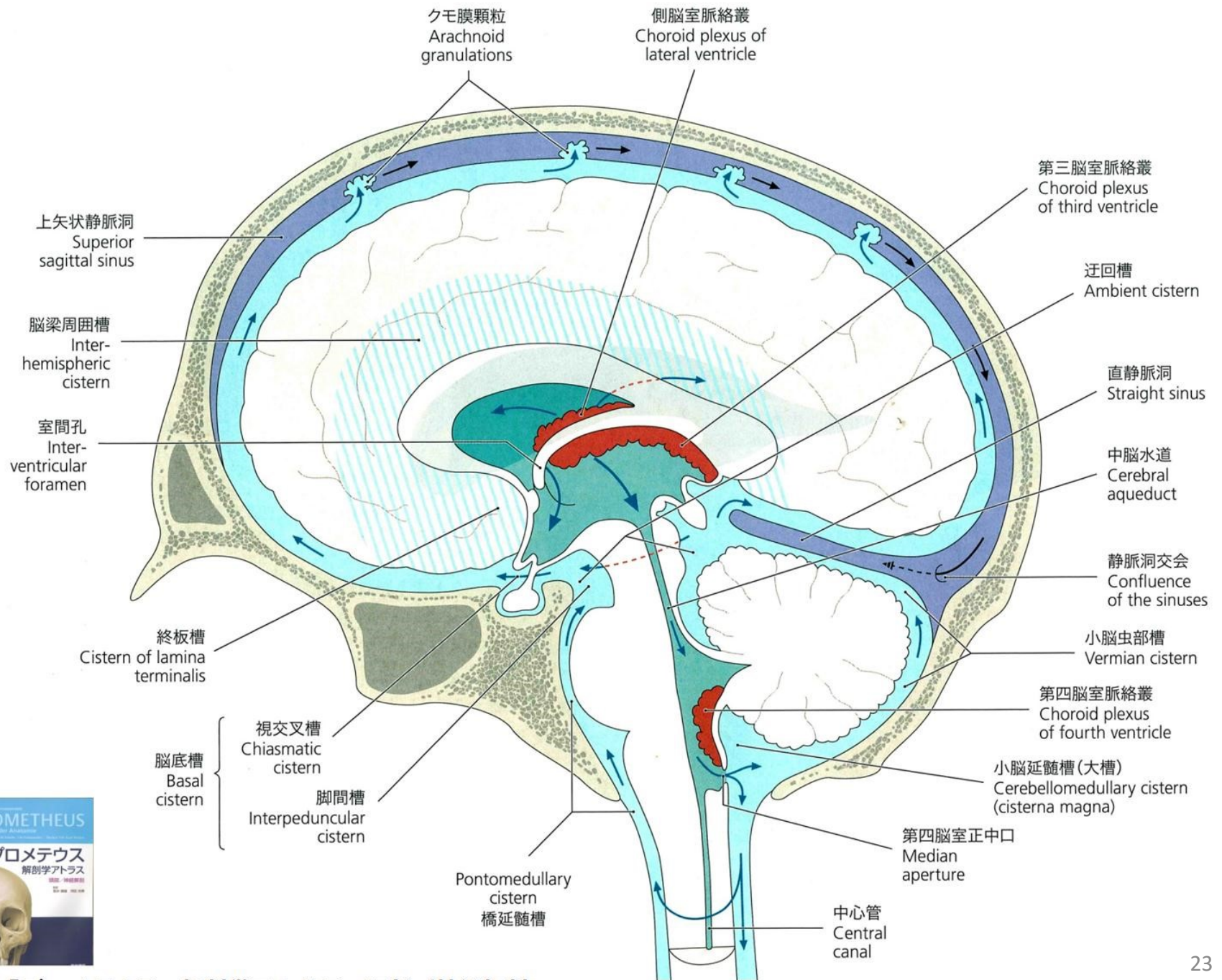
2: 両手の脱力感

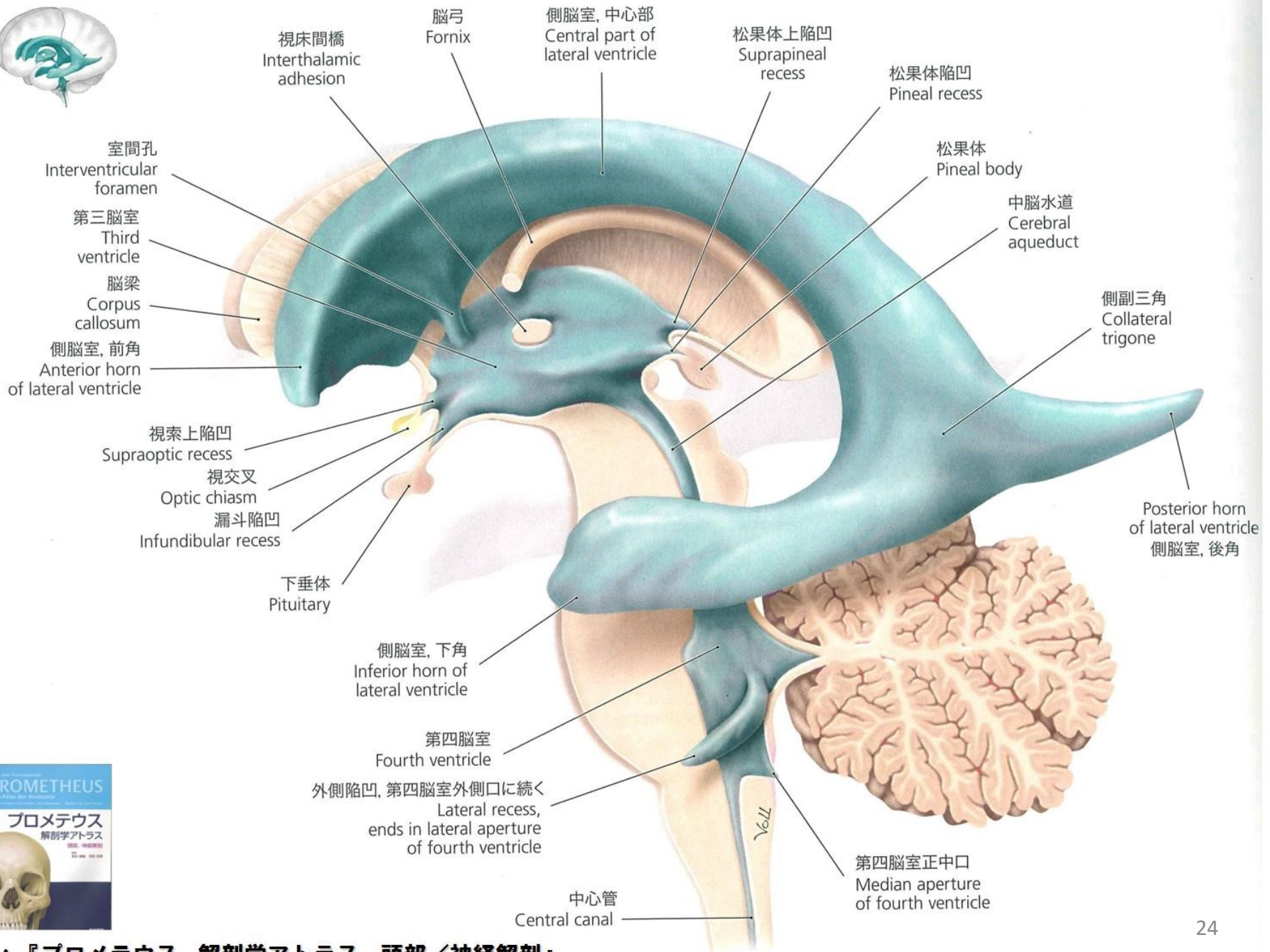
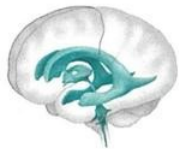3: 動作の遅延

4: 感情の鈍麻









視床間橋  
Interthalamic  
adhesion

脳弓  
Fornix

側脳室, 中心部  
Central part of  
lateral ventricle

松果体上陥凹  
Suprapineal  
recess

松果体陥凹  
Pineal recess

松果体  
Pineal body

中脳水道  
Cerebral  
aqueduct

側副三角  
Collateral  
trigone

Posterior horn  
of lateral ventricle  
側脳室, 後角

室間孔  
Interventricular  
foramen

第三脳室  
Third  
ventricle

脳梁  
Corpus  
callosum

側脳室, 前角  
Anterior horn  
of lateral ventricle

視索上陥凹  
Supraoptic recess

視交叉  
Optic chiasm

漏斗陥凹  
Infundibular recess

下垂体  
Pituitary

側脳室, 下角  
Inferior horn of  
lateral ventricle

第四脳室  
Fourth ventricle

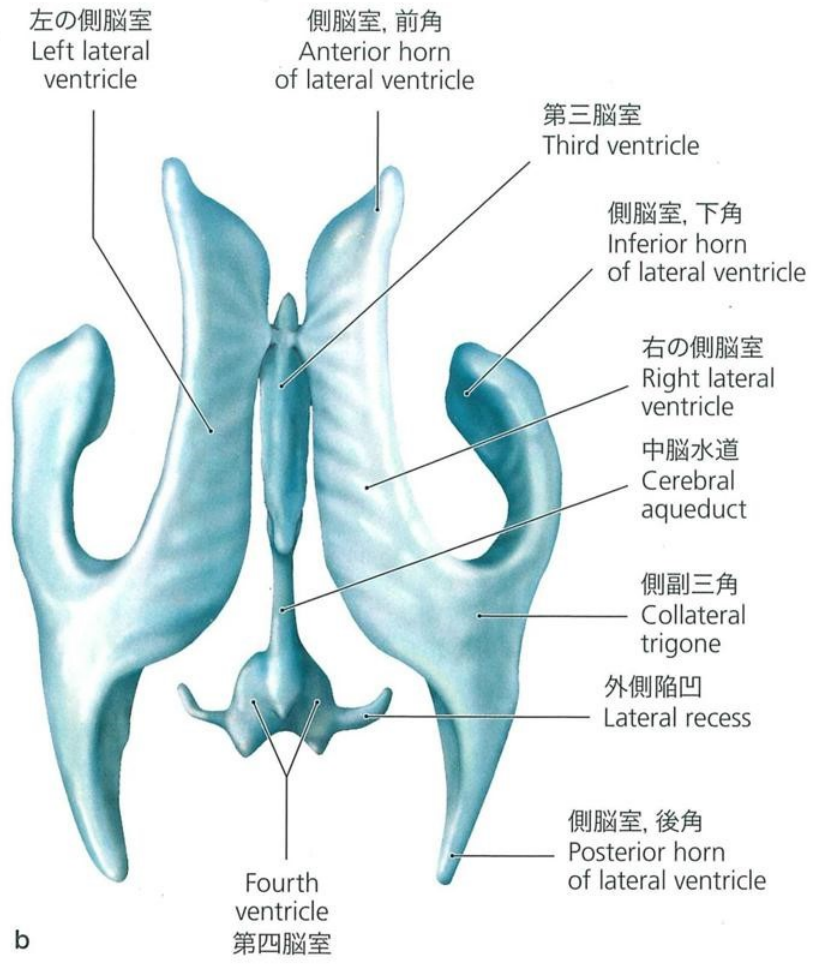
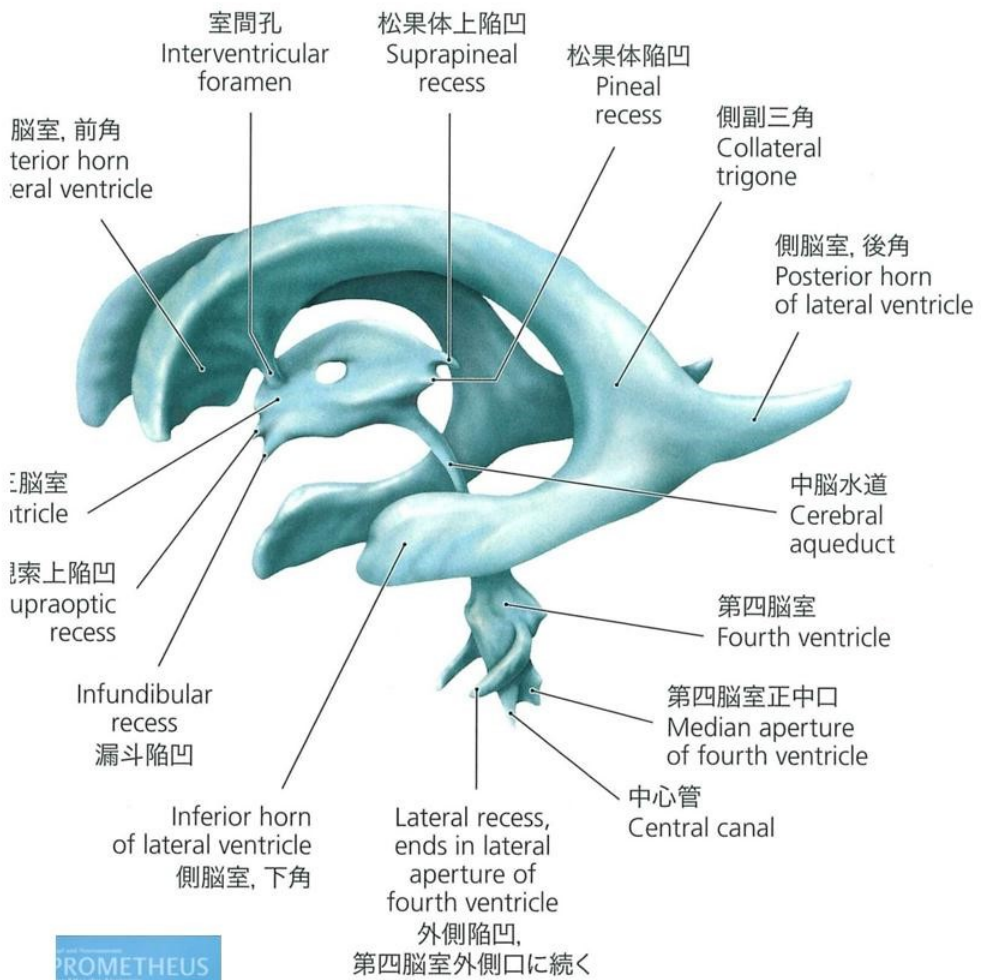
外側陥凹, 第四脳室外側口に続く  
Lateral recess,  
ends in lateral aperture  
of fourth ventricle

中心管  
Central canal

第四脳室正中口  
Median aperture  
of fourth ventricle







# 脳神経からの症状

- 1: 三叉神経
- 2: 顔面神経
- 3: 舌咽神経
- 4: 迷走神経
- 5: 副神経
- 6: 疑核
- 7: 弧束核

# 症状からの診断

1: 血管性→迷走神経

2: 神経性→視床

3: リンパ性→縦ラインのリンパ流

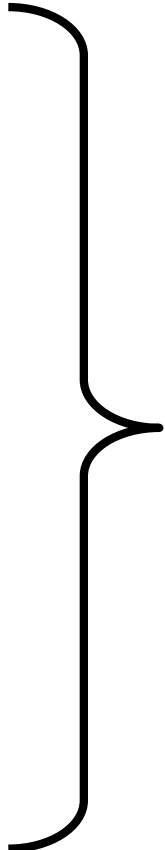
# 中枢の概念

1. 神経

2. 粘膜

3. 筋肉

4. 腺



の4つに分けて  
考える

# 症例検討

# 症例 42歳 女性

**主訴** 右上肢拳上困難、右下肢の突っ張り感

## 病歴

32歳 交通事故で肋骨骨折  
38歳 ぎっくり腰  
40歳  
8月 痔核  
10月 右拇指のチリチリ感  
41歳 右腕が疲れやすい  
42歳 右上肢拳上困難  
右下肢陰経の突っ張り感  
右顔面の違和感  
右半身の痺れ

# 症例 44歳 女性

**主訴** 左奥歯の痛み、歯茎の痛み

**病歴**

出生時	帝王切開
5歳	小児喘息 花粉症
15歳	初潮後、強い生理痛
20歳	冷え症、下痢しやすい
25歳	子宮内膜症
30歳	うつ病
35歳	パニック障害
40歳	虫歯治療後、奥歯に激しい痛み出現
41歳	三叉神経痛とDx 左奥歯の痛み、歯茎の痛み 舌のしびれ

# 症例 36歳 男性

**主訴** 両頸肩部痛 腰痛  
吐気 倦怠感

**病歴** 13歳 蕁麻疹  
20歳 腰痛  
31歳 交通事故によるむちうち → 頸部痛  
34歳 急性胃腸炎 下痢 脱水症  
35歳  
3月 交通事故で追突される  
5月 頸部痛、腰痛  
8月 めまい 吐気  
10月 倦怠感 下痢



# 症例 37歳 女性

**主訴** 全身の痛み

**病歴**

出生時	難産
2歳	アデノイドop
3歳	アトピー
10歳	頸肩痛
13歳	虫垂炎
25歳	十二指腸潰瘍
28歳	うつ病
29歳	子宮筋腫
30歳	全身倦怠感 → 線維筋痛症とDx
31歳	子宮筋腫に対して動脈塞栓術 → 子宮壊死 → 骨盤腹膜炎
32歳	頻尿
36歳	全身の痛み
37歳	目の奥の痛み

# 症例 70歳 女性

**主訴**    **パーキンソン病**  
**両下腿外側の痛みと痺れ    両足底の違和感**

## 病歴

30歳    両下肢冷え症    両足底の違和感  
40歳    両側 dry eye  
57歳    手の脱力感、握力低下、左手の震え  
58歳    パーキンソン病Dx → 投薬にて軽快  
          その後四肢、体幹の震え出現、  
          会話も遅くなった  
60歳    匂いが分かりにくくなる  
65歳    歩行時のふらつき  
          片手で茶碗がもてなくなった  
68歳    高血圧  
70歳    下腿外側の痛み

# 症例 1 2 13歳 女性1/2

主訴: 左膝の痛みと痺れ、冷感

病歴

12歳 両膝痛出現

両膝内側膝蓋滑膜壁障害と診断

13歳 右側関節鏡視下滑膜切除術施術

1ヶ月後 左側関節鏡視下滑膜切除術施術

術後 左大腿部全体と左肩関節から指にかけて  
触れない強い痛みと痺れ・感覚障害  
激しい安静時痛と著明なアロディニア  
により歩行困難

# 症例 1 2 13歳 女性 2/2

初診時 左膝関節の痛みと痺れ  
左手外側(肩関節～指)及び大腿部の  
内側と外側に触れるピリツとする電撃痛  
左手の外側と左大腿部の内側に触れ  
ると嫌な違和感  
頭痛、冷え症

# 症例 1 3 60歳女性 1/3

主訴:両膝痛、両手4・5指の陰経痺れ、  
両足底趾付け根の違和感  
歩行時の右脚上げ難さ

## 病歴

- 20年前 声帯ポリープのope(1週間入院)、花粉症
- 8年前 交通事故ガードレール接触にて  
左膝強打し、18針縫合
- 5～3年前 ぎっくり腰(安静で1週間で解消)
- 4年前 右膝の疼痛と腫脹  
⇒整形外科にて膝関節穿刺  
ヒアルロン酸注射1回にて解消

# 症例 1 3 60歳女性 2/3

3年前

両膝痛出現(AxI)

⇒ヒアルロン酸注射、経口薬にて改善せず  
整形外科にて手術を必要としない変形性膝関節症と診断

人間ドックにて肺のサルコイドーシスの疑いと指摘される

右脚の挙上困難出現 頸椎MRI撮影⇒異常  
入院してステロイド治療を受ける

ステロイド50mg/日経口投与⇒20mgまで減量し



# 症例 1 4      42歳男性      1/2

主訴：項部、後頭部痛、胸部痛、両膝窩部痛、  
右第1手根中手関節痛

病歴

20歳      自転車事故にて頸部痛

37歳      花粉症

風邪を引きやすい

睡眠が浅い、頭がボーッとする

38歳      後頭部痛、項部痛

39歳      腰痛(体位変換不能)⇒2カ月で治癒

40歳      大腸ポリープ



# 症例 1 4      42歳男性      2/2

- 41歳      胸部痛 両側第1, 2胸肋関節  
両側第1, 2肋骨間の胸骨痛  
肋間神経痛、躁鬱病と診断
- 42歳      胸部痛再発 締め付けられる様な痛み(9月)頻脈  
左右肩甲骨部～背部痛出現(10月)  
両膝窩痛  
右第1手根中手関節痛発症(1月)  
十二指腸潰瘍
- 初診時      項部痛、後頭部痛  
前胸部痛、両膝窩痛  
右第1手根中手関節痛発症

# 症例 1 5 55歳女性 1/2

病歴:

- 幼少期 眩暈、顔面蒼白、検査で地中海型貧血症と診断された
- 26年前 手指関節硬直、関節リウマチと診断され、薬物治療を開始  
両上腕から指まで痺れが発生する  
手術後に痛みが消えたが、両手に脱力感
- 20年前 交通事故で腰痛が発生する。心窩部右側から背中まで水疱が出現し、灼熱感が発生  
帯状疱疹と診断される

# 症例 15 55歳女性 2/2

- 13年前 睡眠が浅い、畏光症となる  
また、関節リウマチの服薬を中断したため、  
両手足の関節が変形しつつある
- 10年前 Dry Eye
- 9ヶ月前 頻繁に空咳
- 半年前 検診で腎機能に異常
- 2ヶ月前 右膝の内側から臀部まで帯状疱疹が発生
- 1ヶ月前 検査で、腎機能が20%に低下と診断
- 現在 左頭部の痛みと膨脹感、左頸肩こりと痛み

# 症例 16 84歳女性 1/2

主訴：両手指先端の痺れ(ゴワゴワ感)、  
左頸肩のハリ

病歴：

20代 肩こり

35歳 卵巣肥大(保存的経過観察にて縮小)

40代 食物アレルギー (青魚)

金属アレルギー

60代より 腰痛

66歳 右手関節骨折

68歳 大腸ポリープope

# 症例 16 84歳女性 2/2

- 78歳 左手関節骨折
- 79歳 右眼 黄斑変性症ope
- 83歳 右大腿骨骨折 人工骨頭置換術  
左眼 黄斑変性症ope  
両手指先端の痺れ(ゴワゴワ感)発症
- 84歳(現在) 両手指先端の痺れ(ゴワゴワ感)  
時々飲み込みにひっかかりあり、空咳  
頸後屈困難  
耳鳴り  
左眼瞼下垂

# 症例 17 42歳女性 1/2

主訴：両腕痛、両下肢の感覚異常と脱力、歩行困難

病歴

35歳 原因不明の高熱で入院

37歳 ギランバレー症候群

両手の違和感を感じ、感覚低下

その後、両足にも同様の感覚低下あり

徐々に動かなくなり、息苦しさ、閉眼不能などの症状も出現

⇒ ギランバレー症候群の診断

# 症例 17 42歳女性 2/2

- 39歳 四肢の麻痺症状は徐々に改善  
リハビリを開始したが両膝内側痛(左>右)出現。  
諸検査で異常(-)
- 現在 両膝痛続く(AxII,AxI) 両手掌の痛触覚低下  
両足背痛低下(左足底痛覚↑)  
両下肢装具使用 グーパーテストは左手弱い  
眼のかすみ(+)  
口輪筋麻痺(+)(改善傾向)  
頸～肩コリ(+)  
頭痛(+)  
冷え(+)(両膝下) 寝つき悪い  
多汗 不正出血×1(最近)

# 症例 18 20歳男性 1/3

主訴: 交通事故後遺症(全身打撲後、頭痛、腰痛、  
膝痛、嘔気、耳鳴り、めまい等)

## 病歴

以前から 花粉症・アレルギー性鼻炎、先端恐怖症  
事故当時 バイクで走行中に右折してきた車に衝突。  
頭、背部、腰、など全身打撲。  
入院治療をすすめられたが、先端恐怖症の  
ため注射が嫌で入院は拒否。  
M市民病院整形外科の電気治療に通院。  
事故後8ヶ月 MRI検査で左脳に出血の跡があり、  
S大学リハビリ病院に通院治療。



# 症例 18 20歳男性 2/3

事故後12ヶ月後 K大学麻酔科で持続硬膜外ブロック、  
ブラッドパッチ(頸部、腰)実施

事故後17ヶ月後 症状が改善せず、当クリニック受診

〈初診時の症状1/2〉

頭全体が締め付けられる頭痛、  
眩暈(痛みでくらくらする)

耳鳴り(右>左、キーンとする閉塞感)

首がまわらない、目がちかちかして開けていられない  
睡眠障害、睡眠薬効かず。

イライラ感、不安感で眠れず精神科で睡眠導入剤

# 症例 18 20歳男性 3/3

〈初診時の症状2/2〉

抗うつ剤を投薬、2日に1回程度服用

両手握力低下（左手は60Kgから20Kgに、  
右手は78Kgから60Kgに）

両手振戦、両上肢挙上困難、腹筋脆弱化、  
嘔吐、吐き気、嚥下障害（飲み込みにくい感じ）  
腰痛（右＞左）

歩くたびに神経を刺激されているような痛み

両膝痛（右＞左）歩行困難、杖が必要（受診時杖使用）

右膝：内側外側ともに痛みあり、

左膝内側の感覚障害