



遠絡統合医学

Dコースセミナー

下位中枢性疾患の理論と臨床

講師：柯尚志医師（遠絡医学創始者）

第2日目（全4日間）

JMAJ

一般社団法人 日本遠絡統合医学会

遠絡医学的 病態解析の進め方

遠絡八卦圖

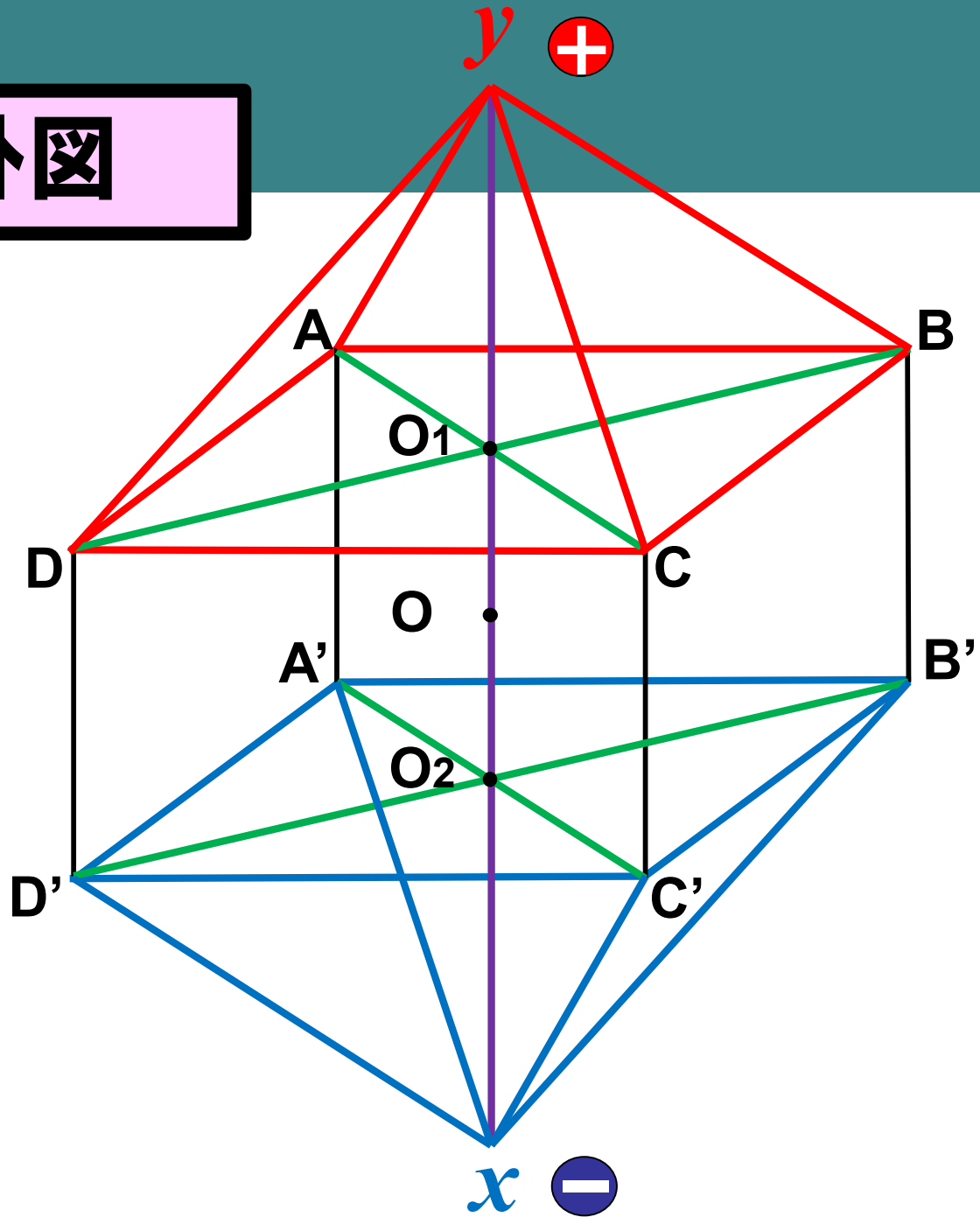
兩儀



四象



八卦



両儀と四象

両儀と四象の関係

相即関係 (例: yA)

相生: yx

相輔: AC

相克: DB

四象関係

相對相應関係 (例: AB)

2つの相對: AD(表裏)
BC(臟腑通治)

1つの相應: DC(遠絡同名)

無極

太極

兩儀

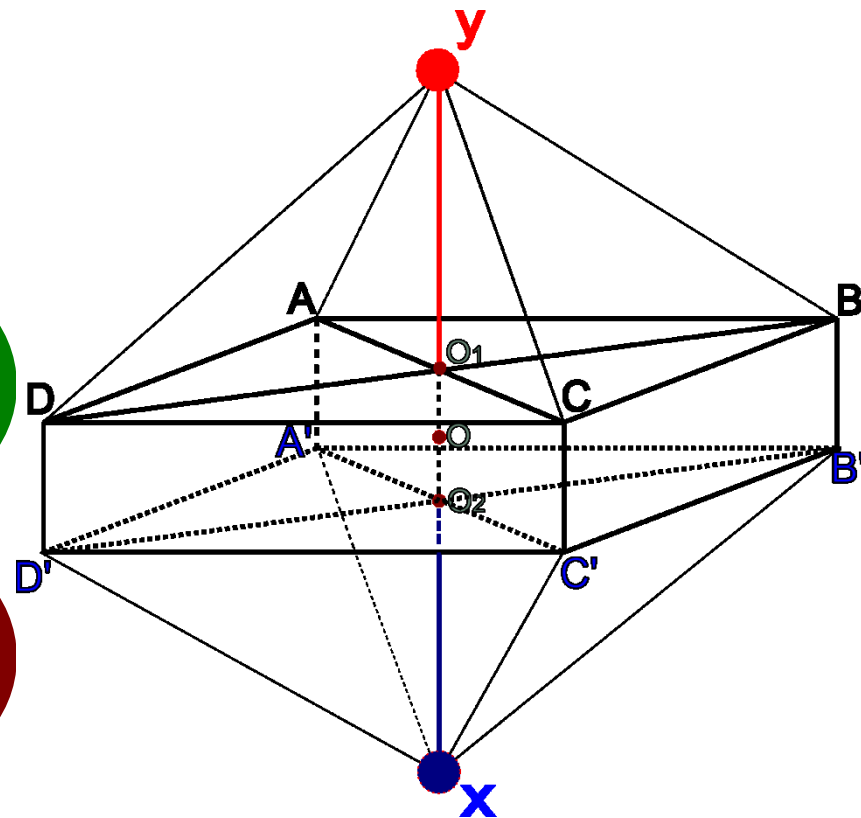
四象

八卦

6つの点 (縦に2点、横に4点)

12本の線 (横に4線、縦方向陽面4線、
縦方向陰面4線)

8つの面 (縦方向陽面4、縦方向陰面4)



症状から診断の手順

① 点

局所

横方向の点 (Spinal Nerve - AI, TI, AIII, TIII)

横方向の線 (Spinal Nerve - AII, TII)

② 線

縦方向の線 (Spinal Cord - AI, TI, AIII, TIII)

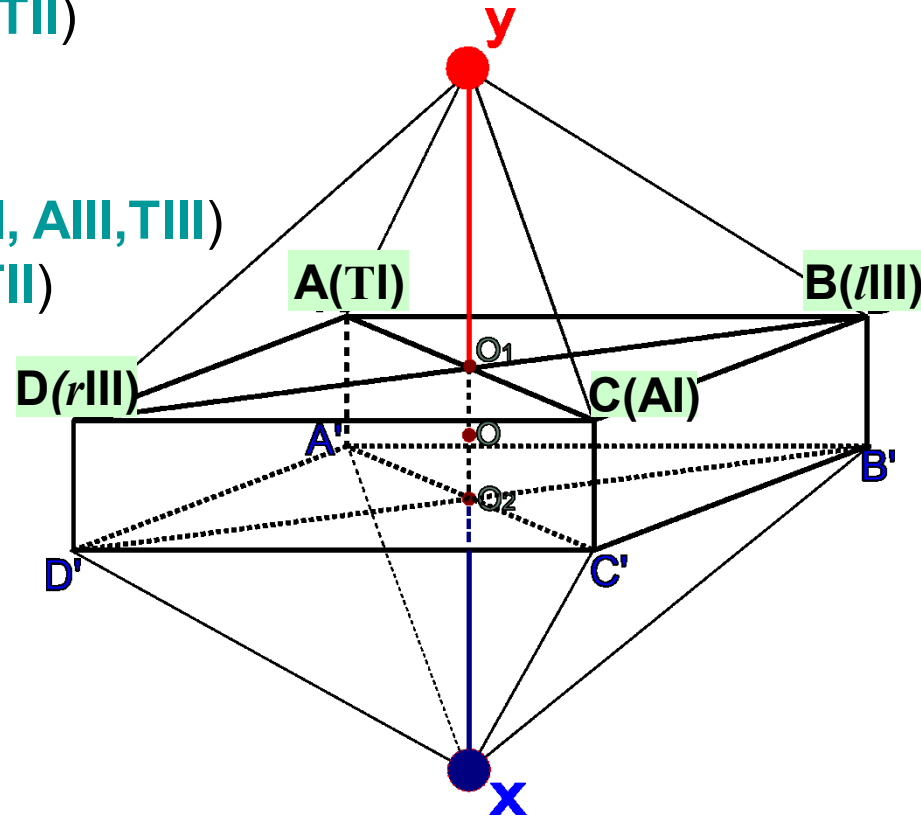
縦方向の点 (Spinal Cord - AII, TII)

縦方向の点と線 (Regional)

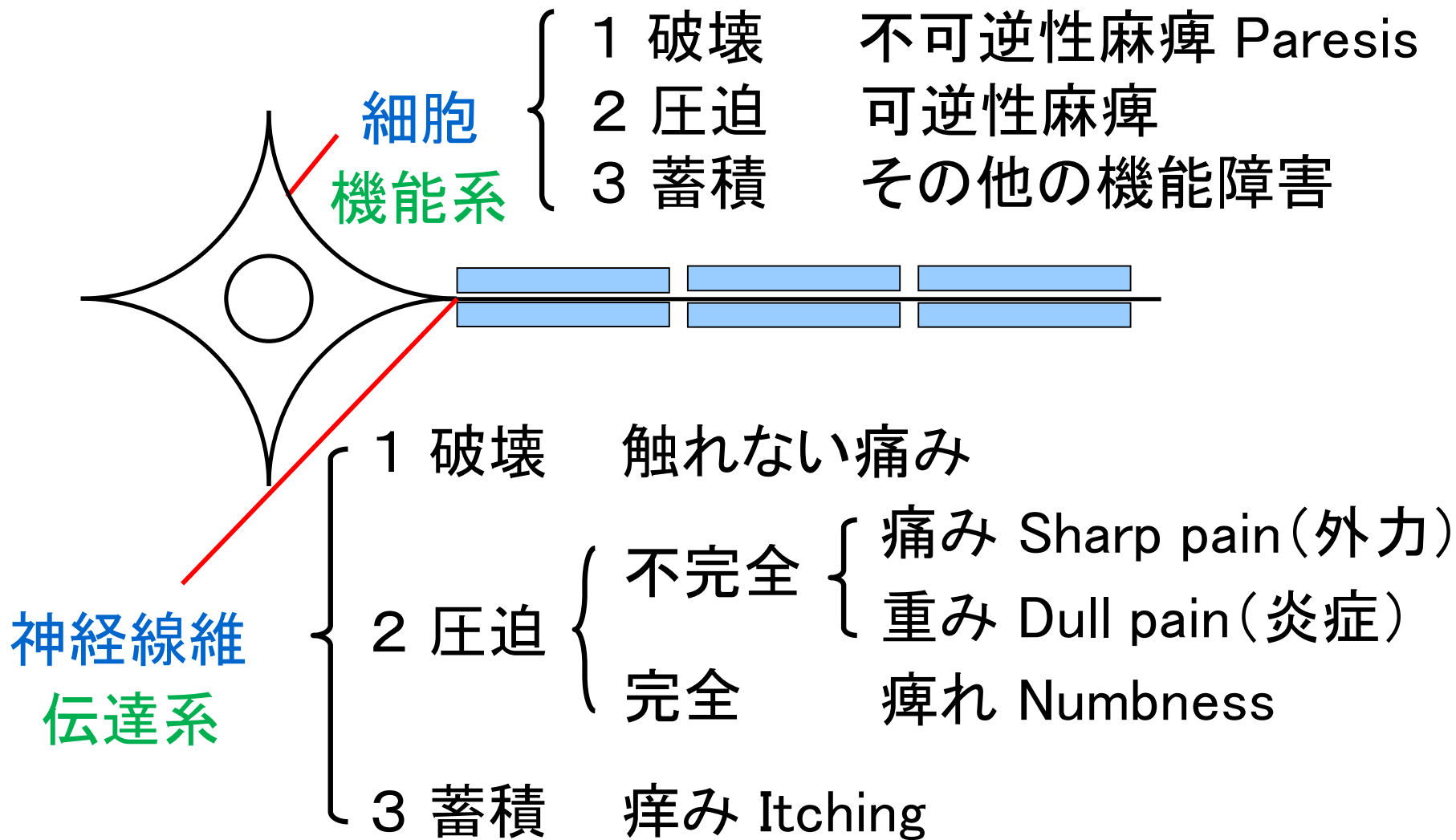
③ 面

上位脳 (同側手足)

下位脳 (両側手または足)



神経単位と症状の対比分類



症状から診断の手順

① 局所性

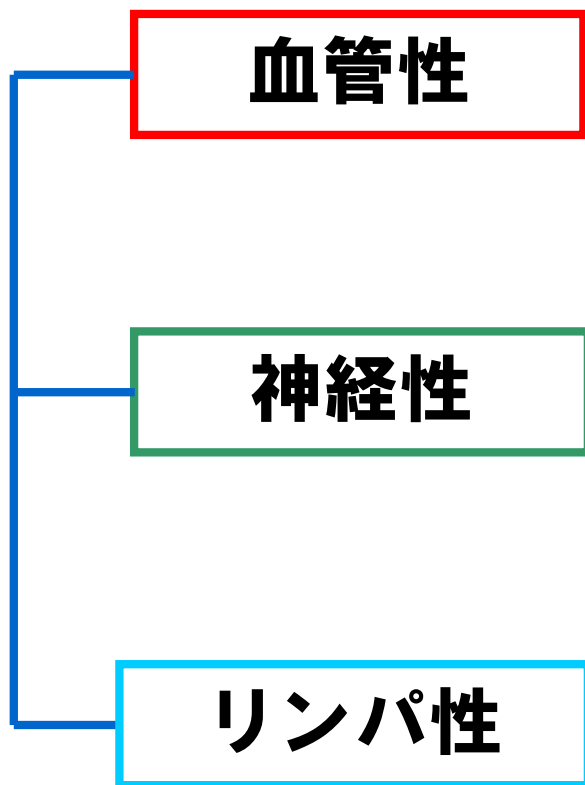② 中枢性

局所性

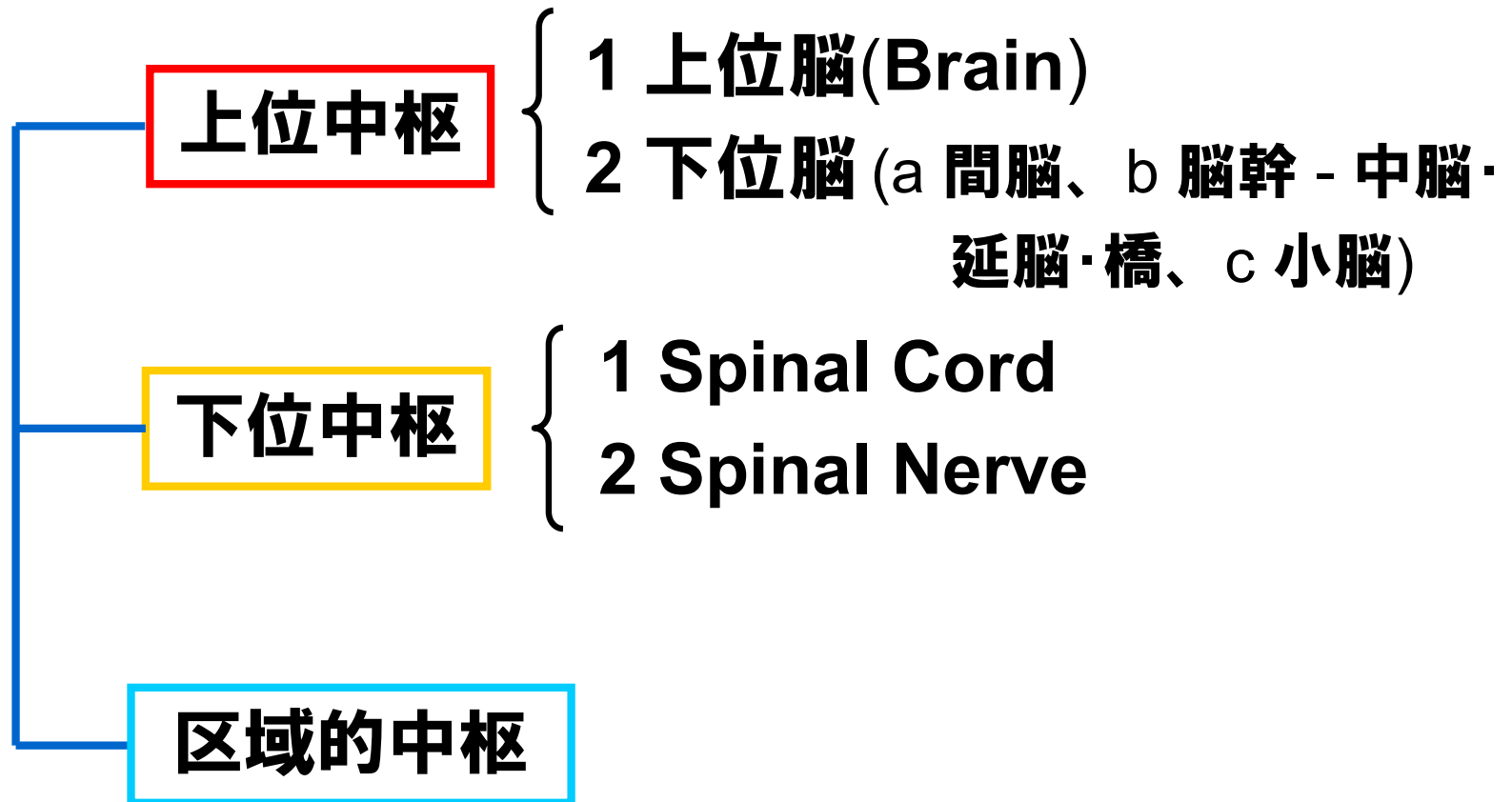
特徴

- (1) 痛みは片側性で、痛む原因が明確。**
- (2) 痛みの場所は特定できる。**
- (3) 痛みの発生に伴い、炎症が起こる。
(腫れ、痛み、発熱など)**
- (4) 四肢の痛みや重み、痺れなどの合併症状がない。**

中枢性 分類



中枢性 分類



上位中枢

上位脳

6つの点 (縦に2点、横に4点)
 12本の線 (横に4線、縦方向陽面4線、
 縦方向陰面4線)
 8つの面 (縦方向陽面4、縦方向陰面4)

上位脳 (面yAC)

面xDAと面xDC
 面xBAと面xBC

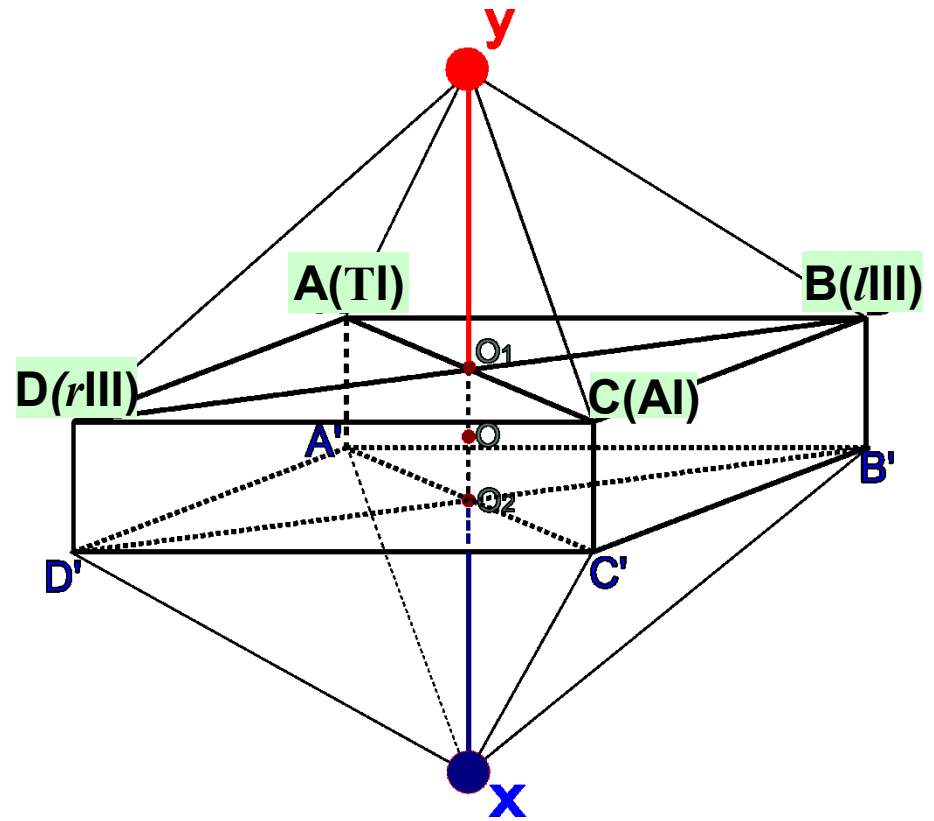
無極

太極

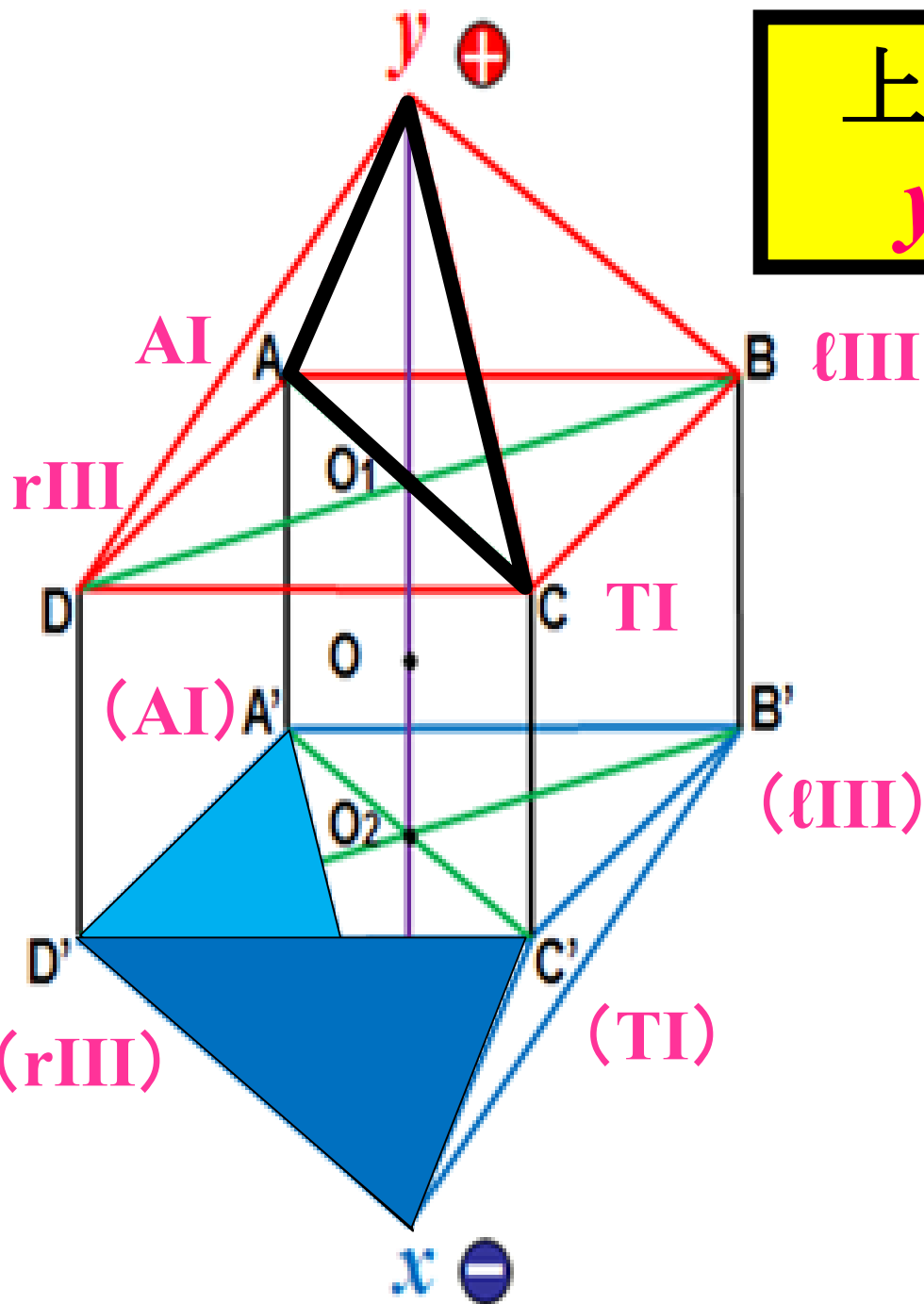
兩儀

四象

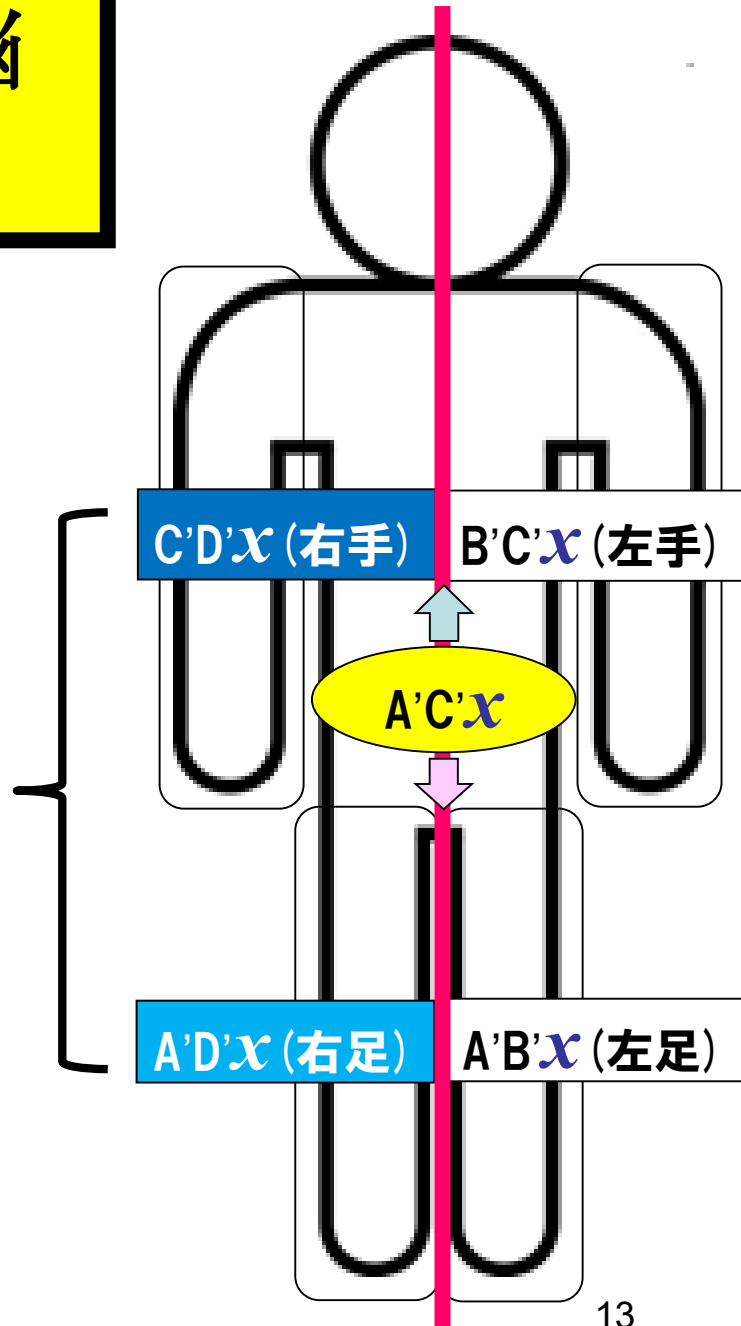
八卦



上位脳
yAC



同側上下肢の症状



下位脳

無極

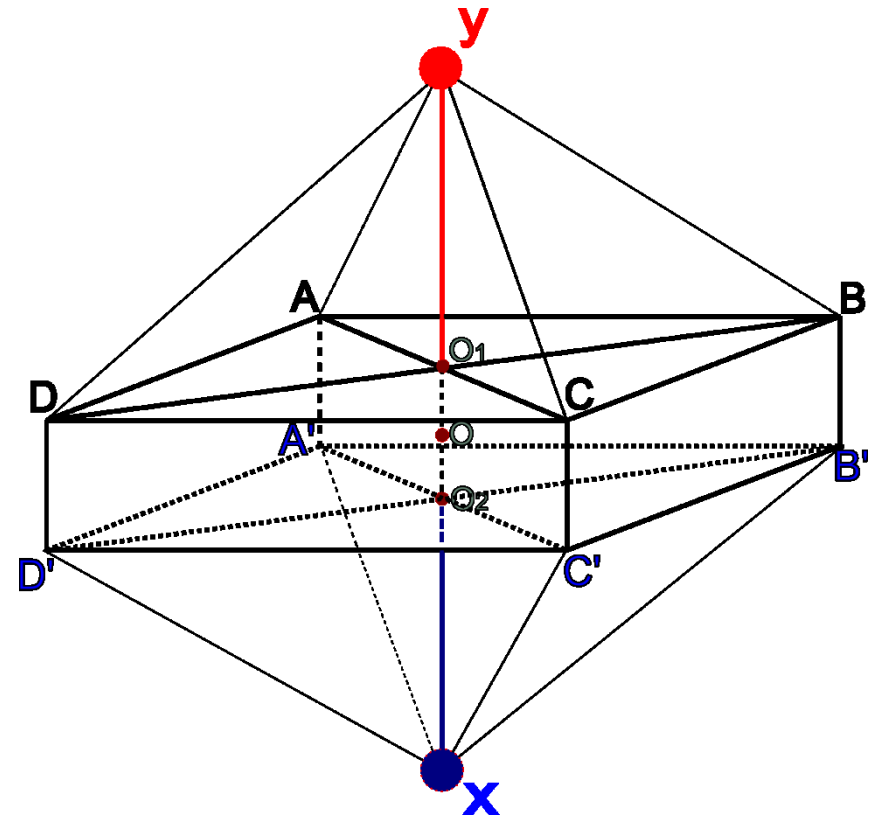
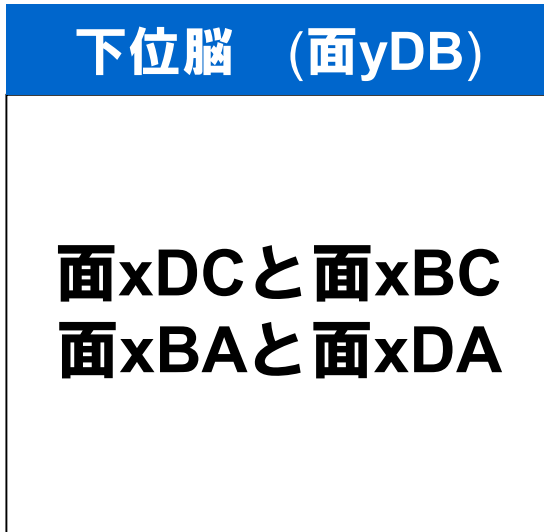
太極

両儀

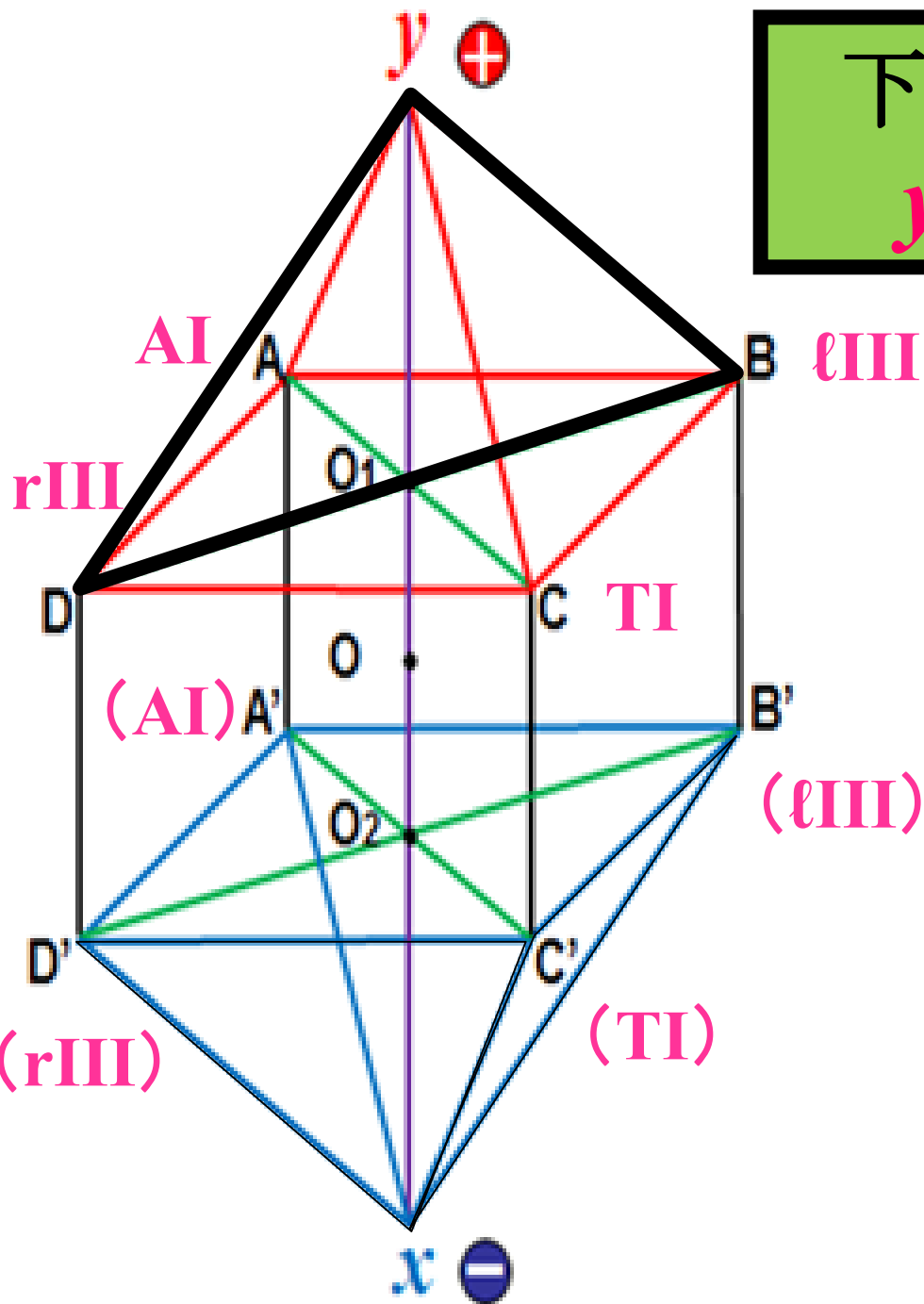
四象

八卦

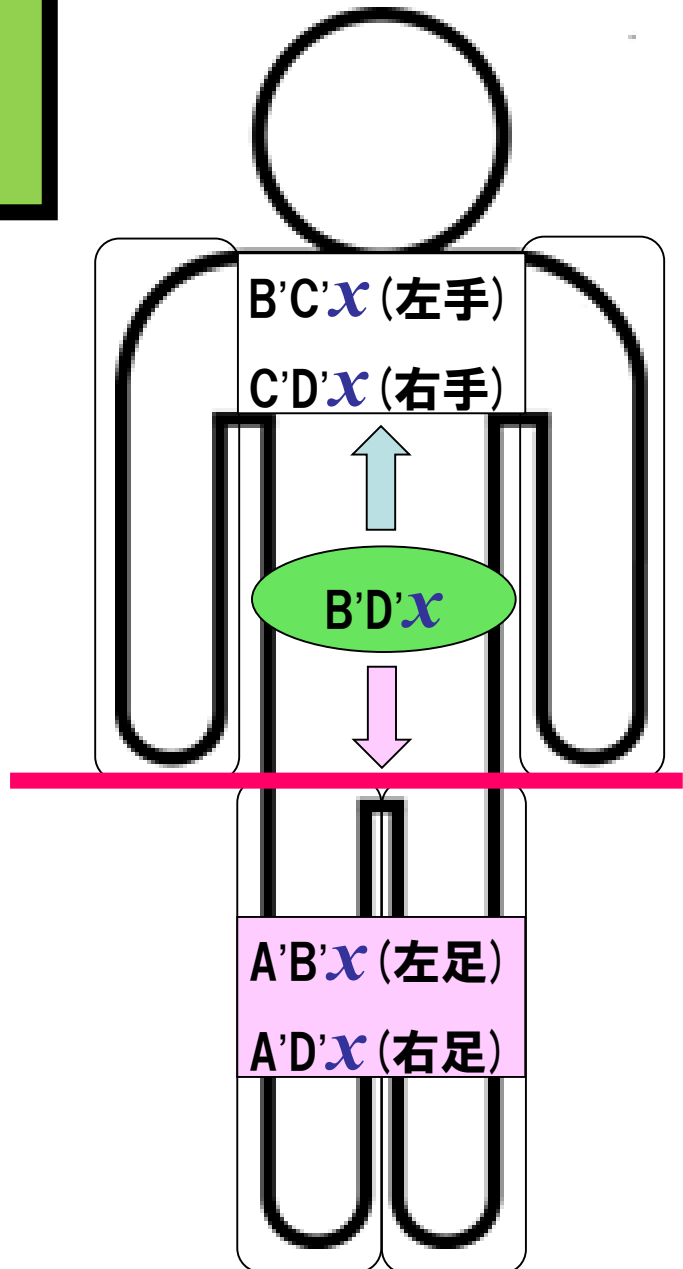
6つの点(縦2、横4)
 12本の線(横4、縦陽4、縦陰4)
 8つの面(縦陽4、縦陰4)



下位脳
yBD



両上肢又は両下肢の症状



下位中枢

遠絡八卦圖

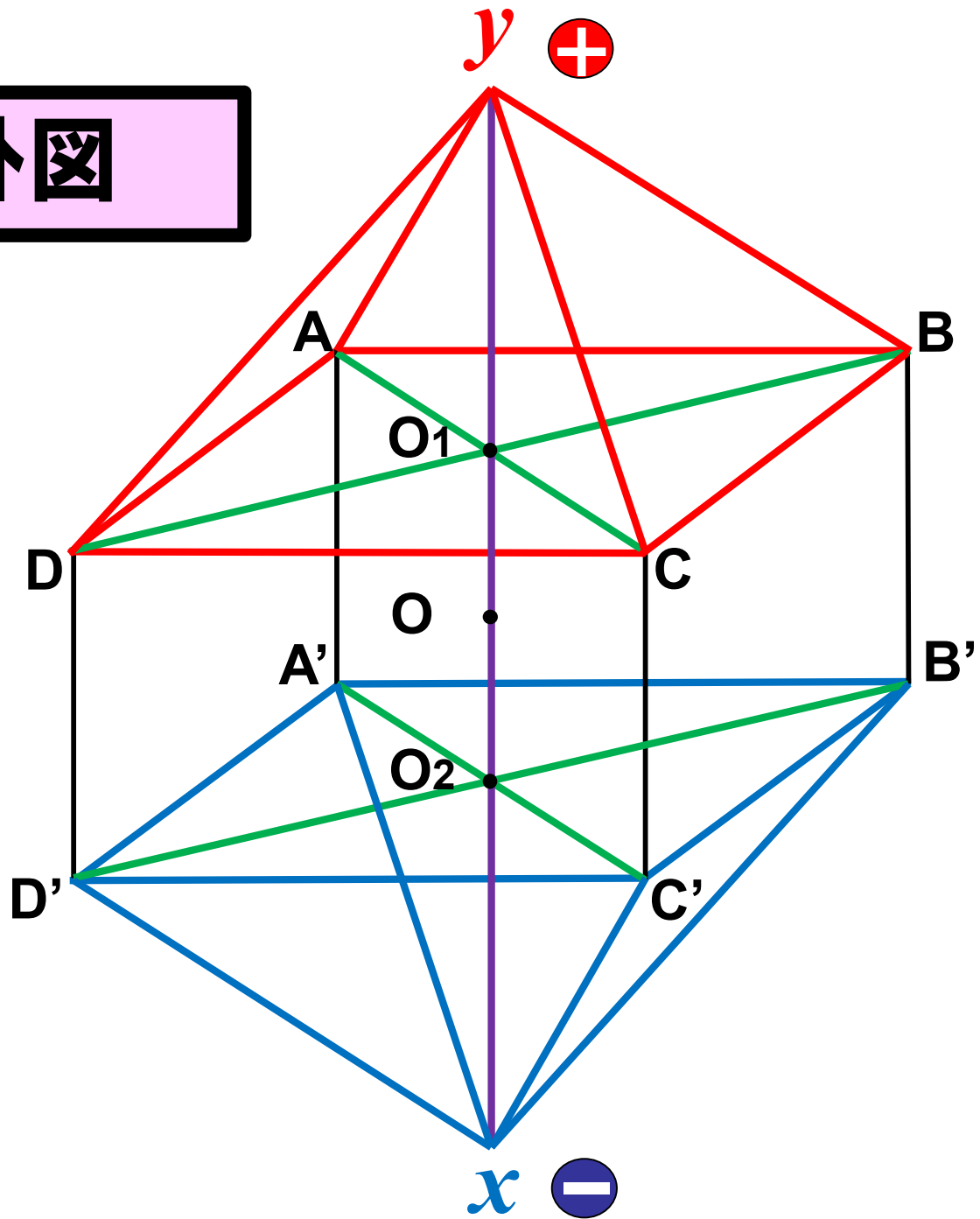
兩儀



四象



八卦



Spinal CordとSpinal Nerve

Spinal Cord (縦方向線の関係)

$$yO \leftrightarrow \left\{ \begin{array}{ll} yA & xA \\ yB & xB \\ yC & xC \\ yD & xD \end{array} \right\} \leftrightarrow xO$$

無極

太極

両儀

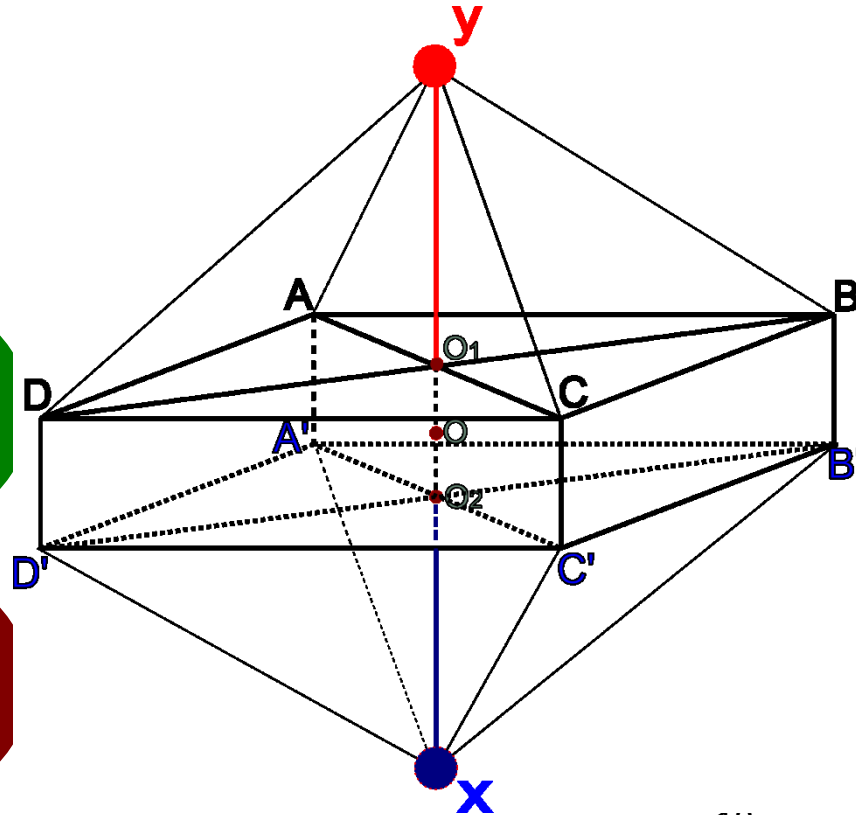
四象

八卦

6つの点(縦2、横向)
12本の線(横4、縦陽4、縦陰4)
8つの面(縦陽4、縦陰4)

Spinal Nerve (横方向点の関係)

$$\left. \begin{array}{l} \text{点A} \\ \text{点B} \\ \text{点C} \\ \text{点D} \end{array} \right\} \leftrightarrow \text{点O}$$



症状から診断の手順

① 点

局所

横方向の点 (Spinal Nerve - AI, TI, AIII, TIII)

横方向の線 (Spinal Nerve - AII, TII)

② 線

縦方向の線 (Spinal Cord - AI, TI,

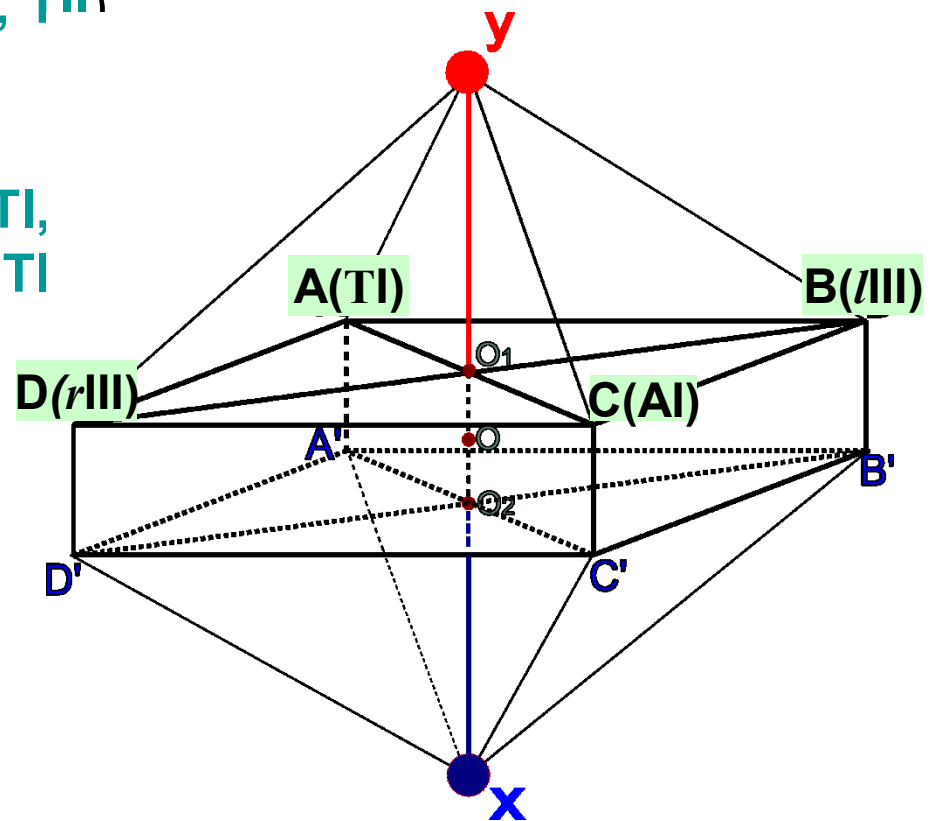
縦方向の点 (Spinal Cord - AII, TI

縦方向の点と線 (Regional)

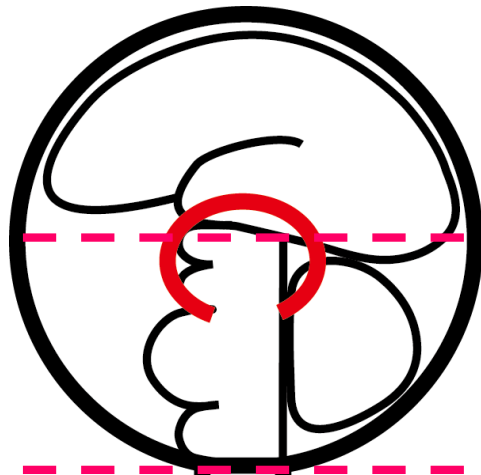
③ 面

上位脳 (同側手足)

下位脳 (両側手または足)



c+d



上位脳

bc

視床

bc

下位脳

c

C1 atlas

a

C-spine

C7 / T1

bc

T4/5

T-spine ~ L2

c

L2 / 3

a

L4/5

L3 ~ S1

bc

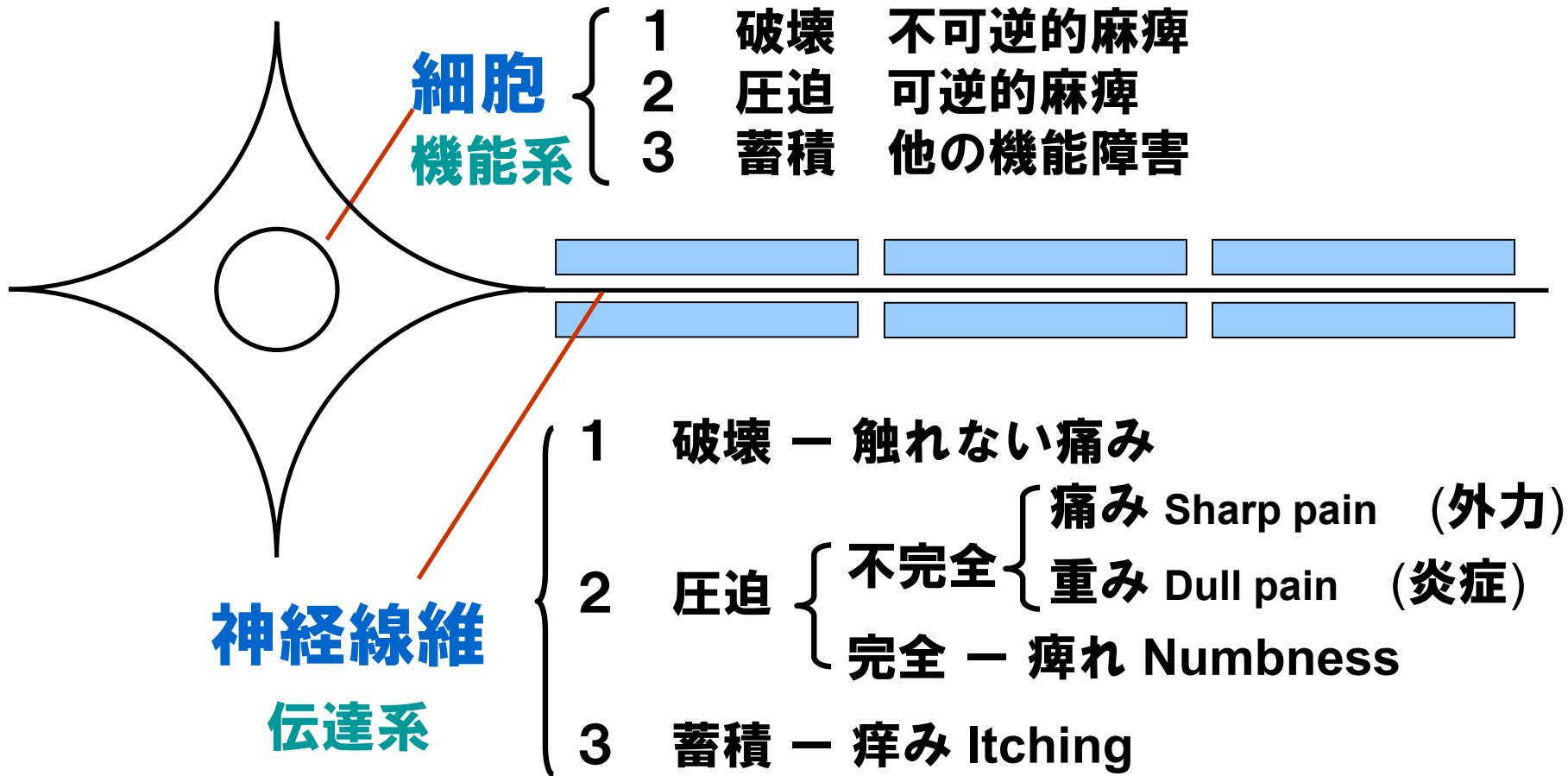
S2/3

S2 ~ S5

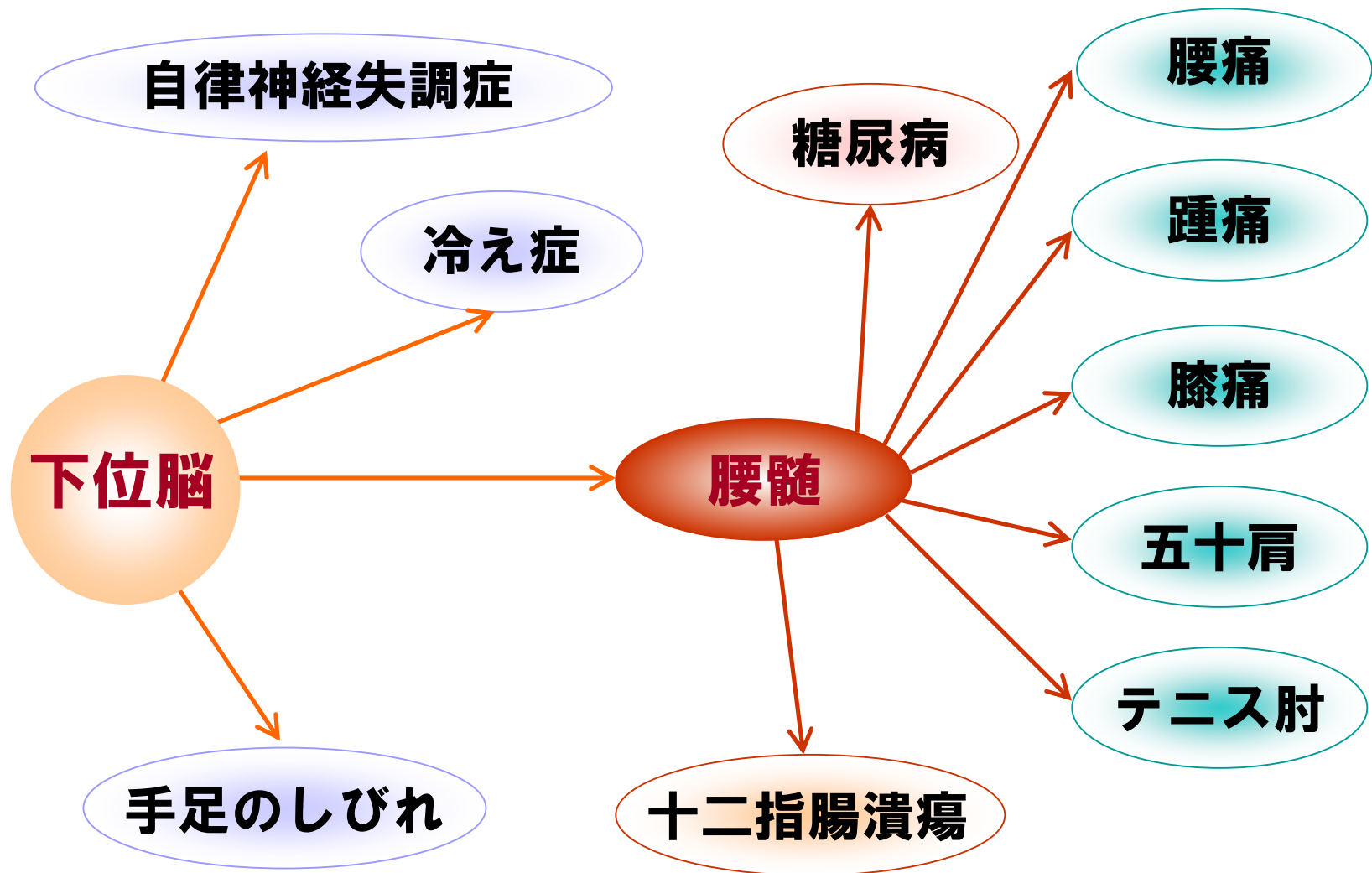
c+d

尾椎・陰部

細胞と神経線維の症状分類

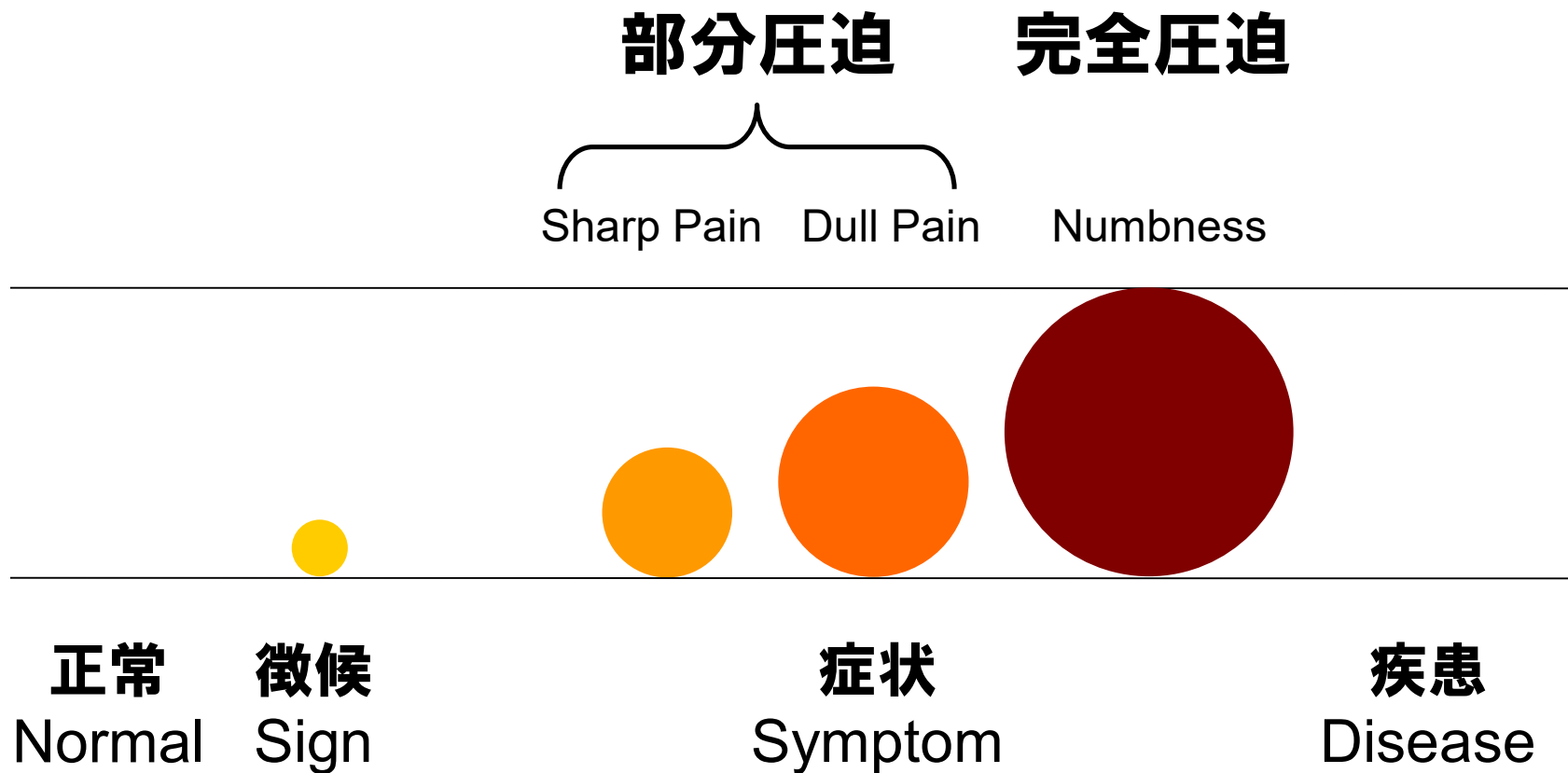


中枢から波及する病態の例



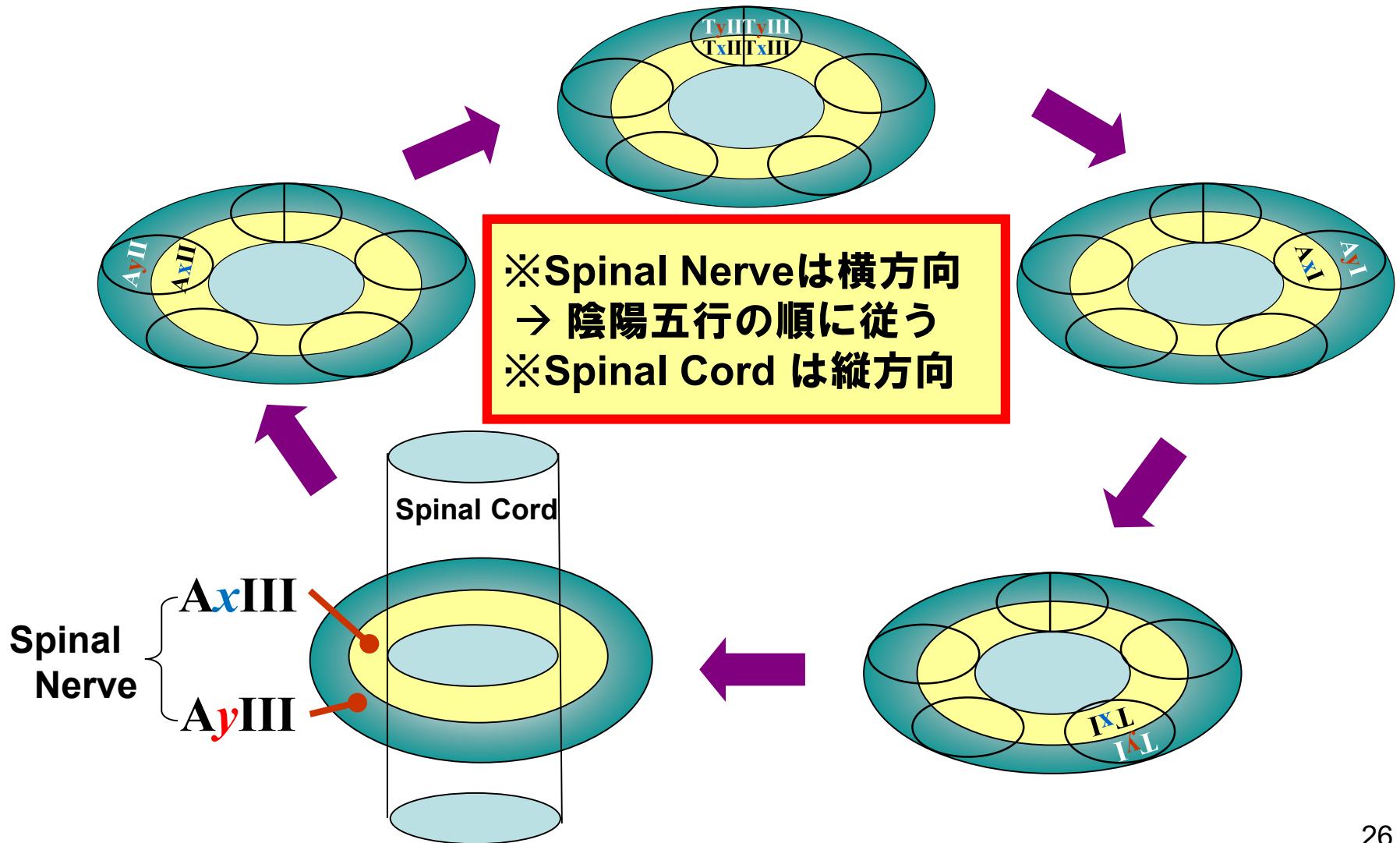
点の症状

点の症状




横の症状

Spinal Cord (SC) – Spinal Nerve (SN)

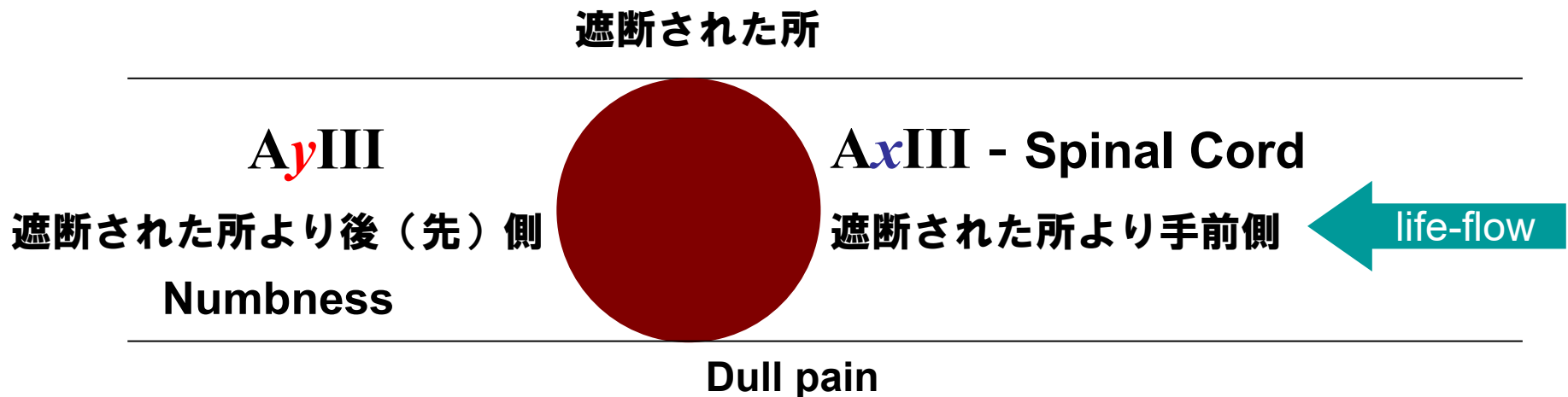


Spinal Nerve — AyIII 部分遮断



- 遮断された所より後（先）側に横ラインの Sharp Painが発生する。
- 遮断された所より手前側には症状がない。

Spinal Nerve — AyIII 完全遮断



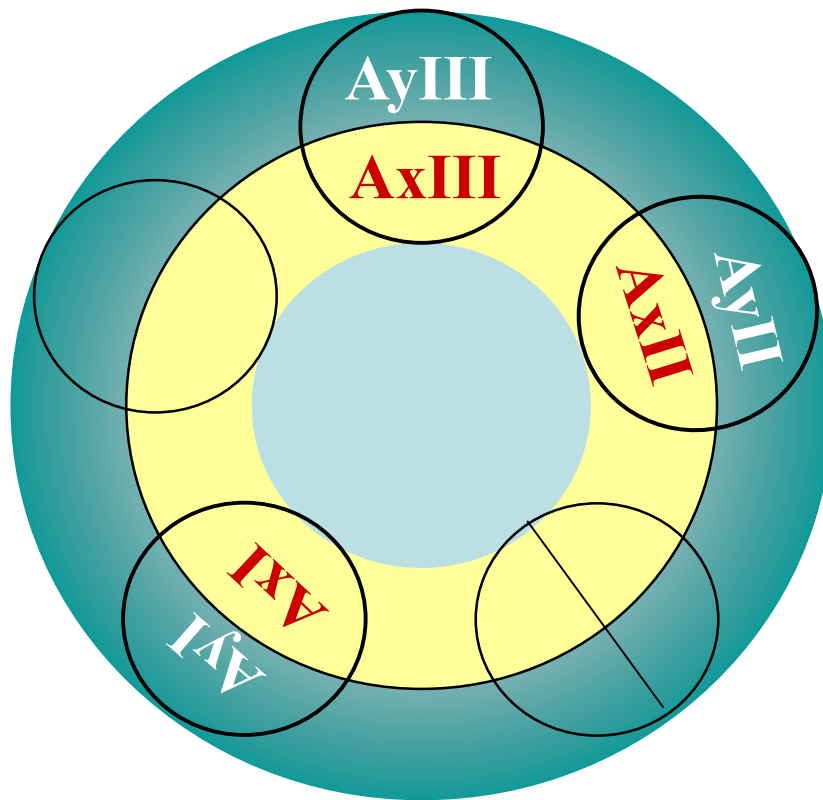
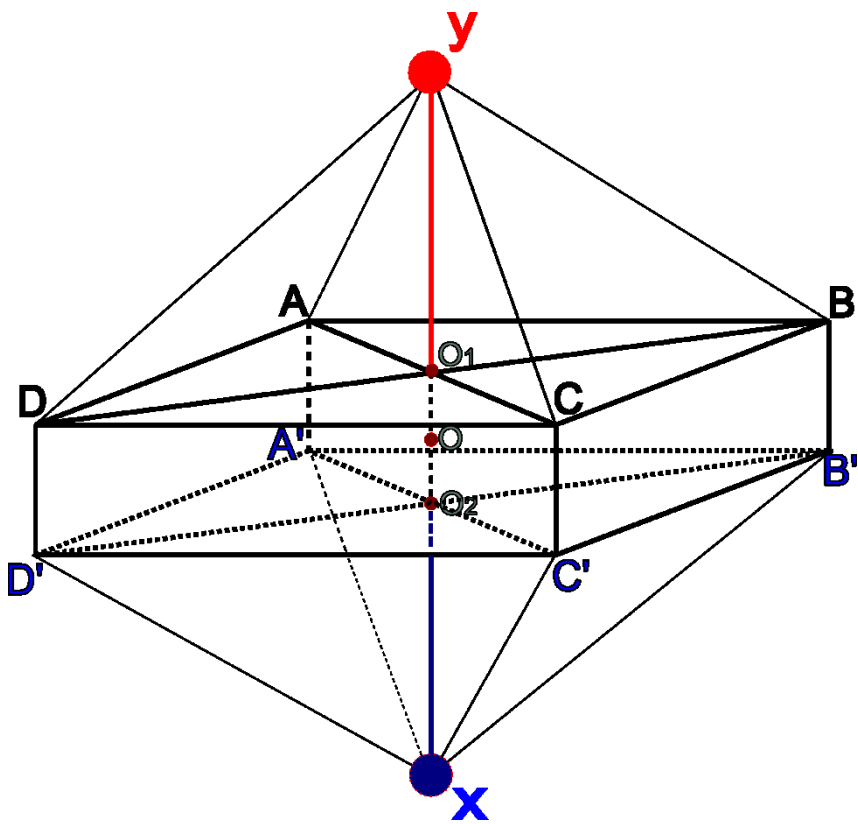
- 遮断された所より後（先）側に順方向の縦ラインの Numbness が発生する。
- 遮断された所より手前側に、蓄積により同レベルの AxIII に Dull Pain が発生する。

Spinal Nerve — A_γIII 破壊

破壊されたA_γIIIと同レベルに
横ラインの触れない痛みが発生する

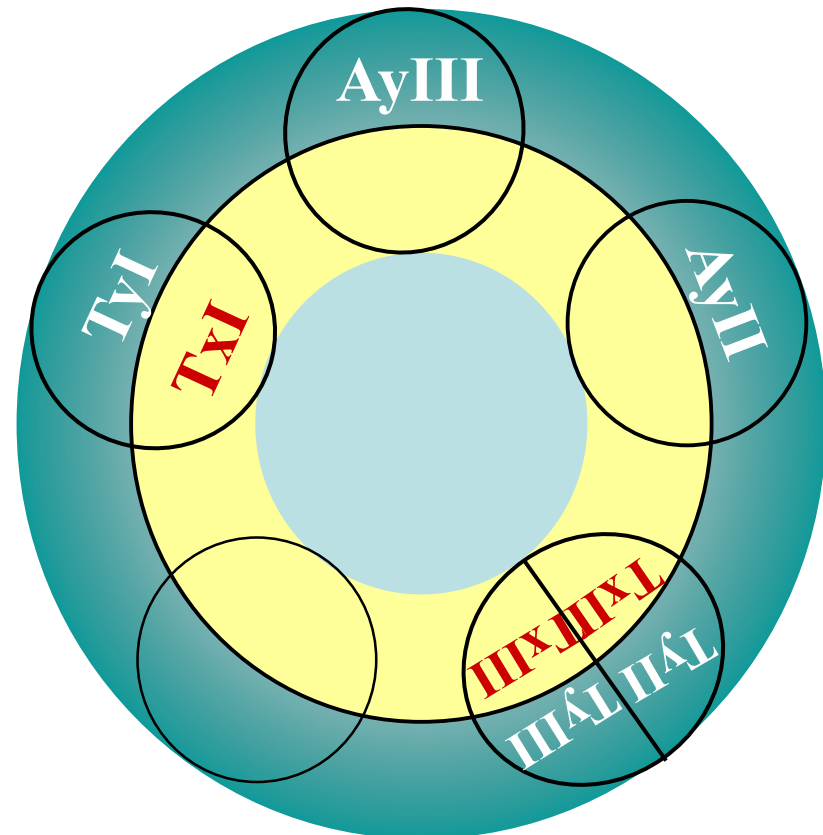
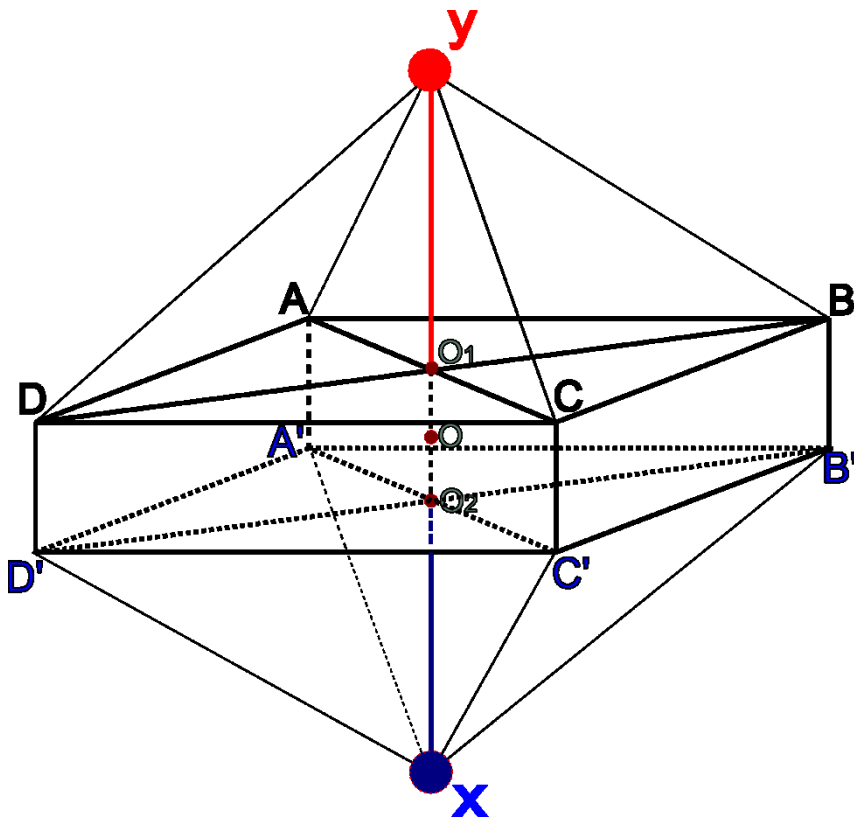
Spinal Nerve 神経線維の部分遮断—腰椎の横ライン

横方向、点の Sharp Pain と Dull Pain (AI,AIII)
横方向、線の Sharp Pain と Dull Pain (AII)



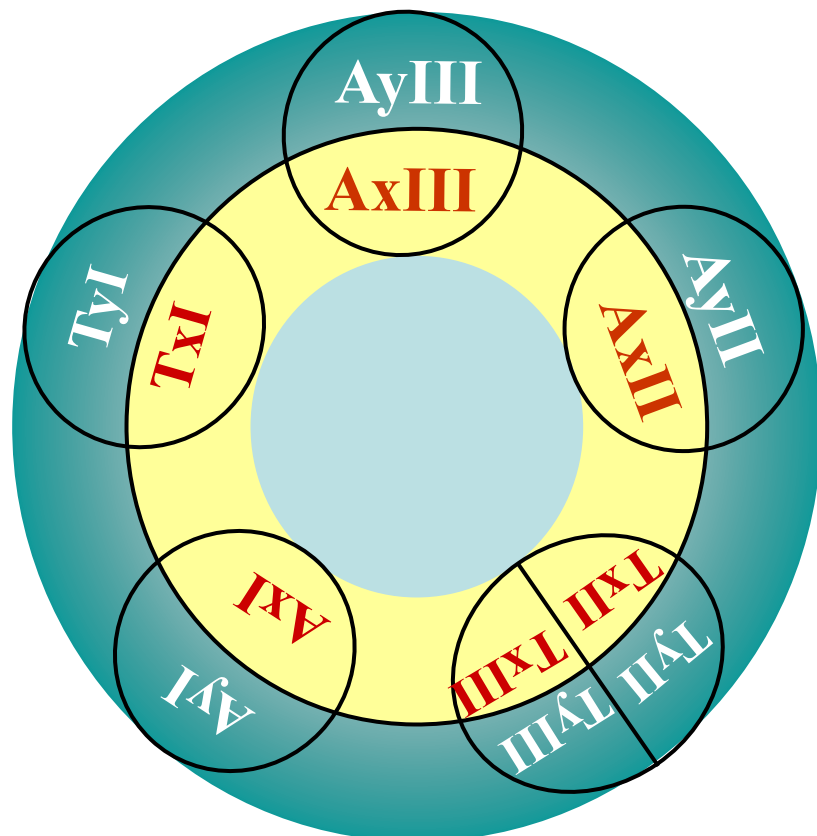
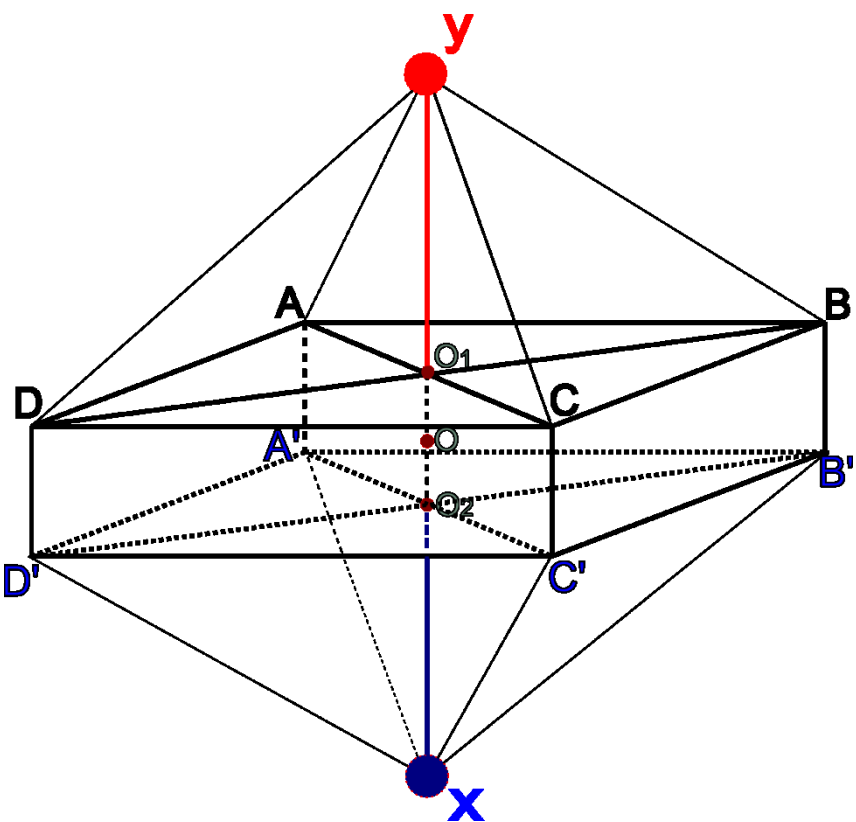
Spinal Nerve 神経線維の部分圧迫－頸椎の横ライン

横方向、点の Sharp Pain と Dull Pain (T_I, T_{III})
横方向、線の Sharp Pain と Dull Pain (T_{II})



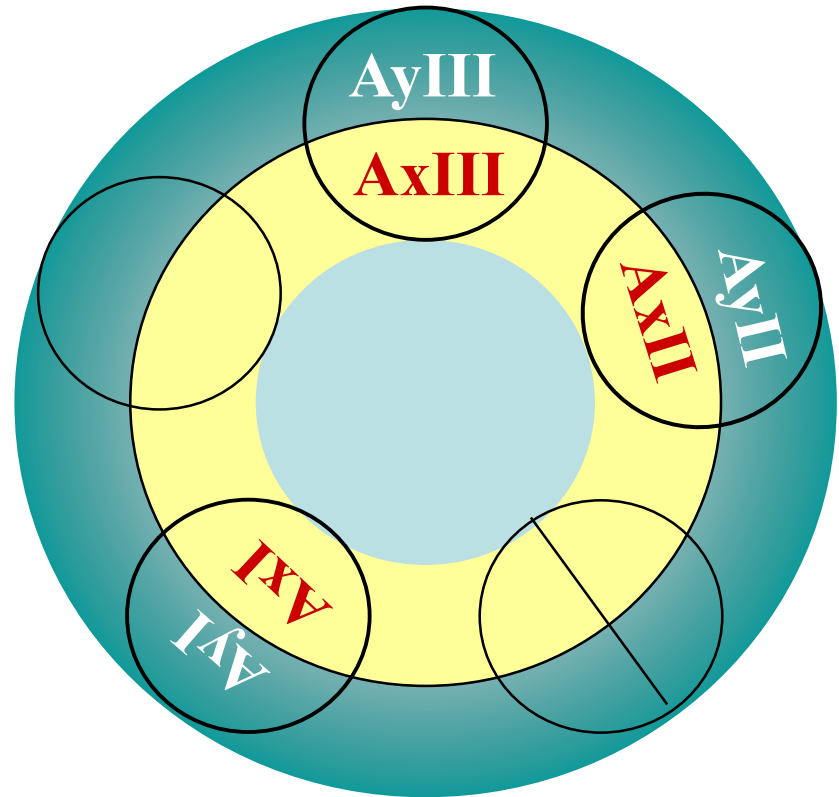
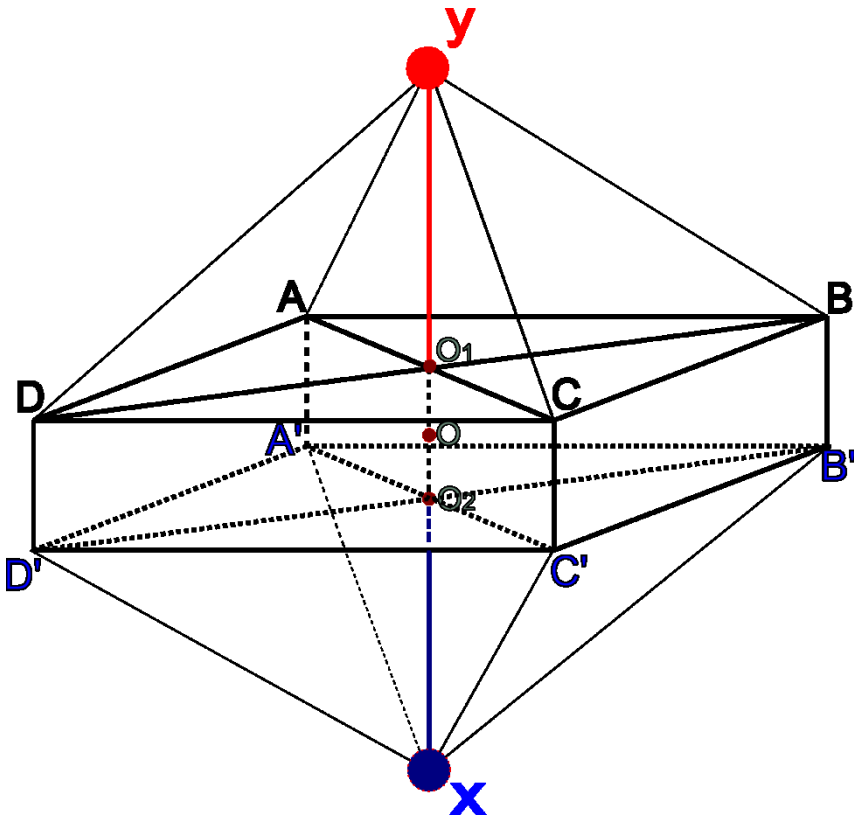
Spinal Nerve 神経線維の部分圧迫－Atlasの横ライン

横方向、点の Sharp Pain と Dull Pain (AI,AIII,TI,TIII)
 横方向、線の Sharp Pain と Dull Pain (AII,TII)



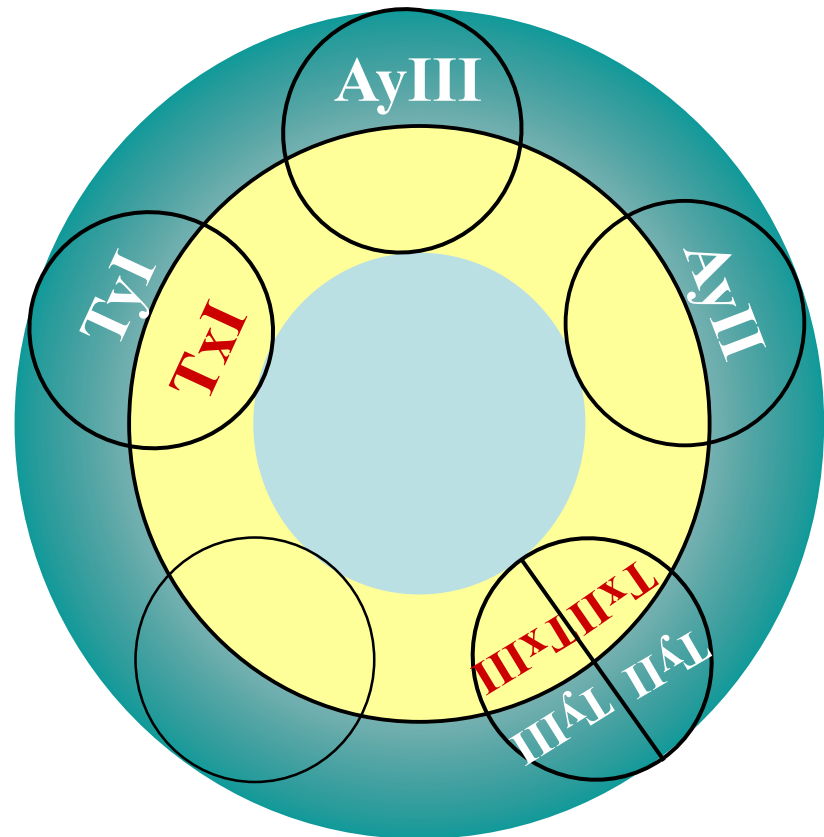
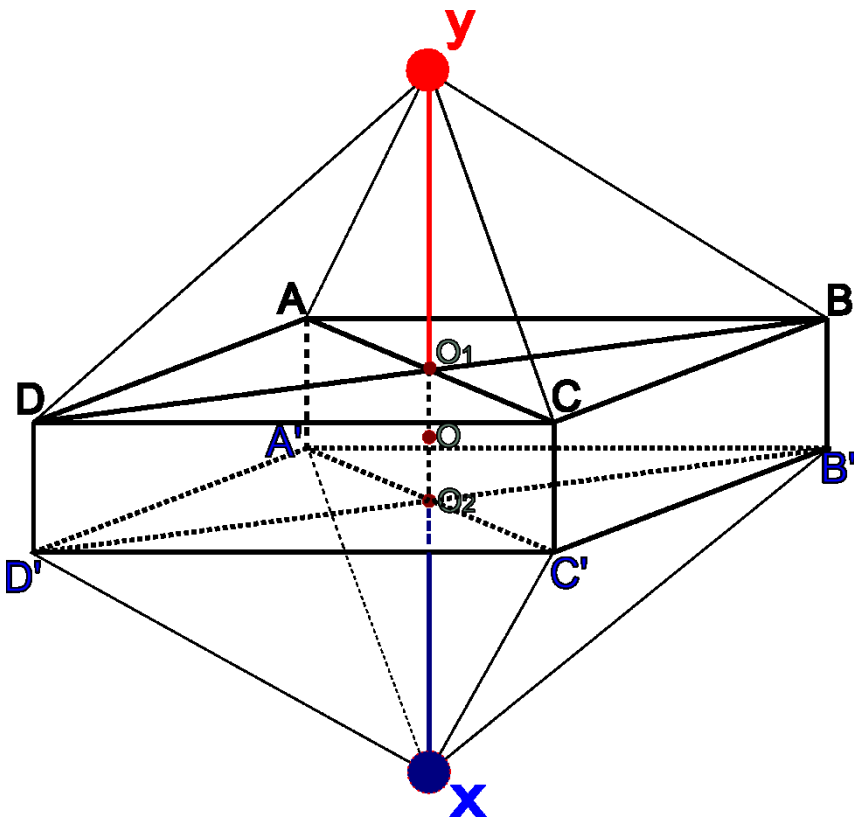
Spinal Nerve 神経線維の完全圧迫－腰椎の横ライン

縦方向、線の痺れ



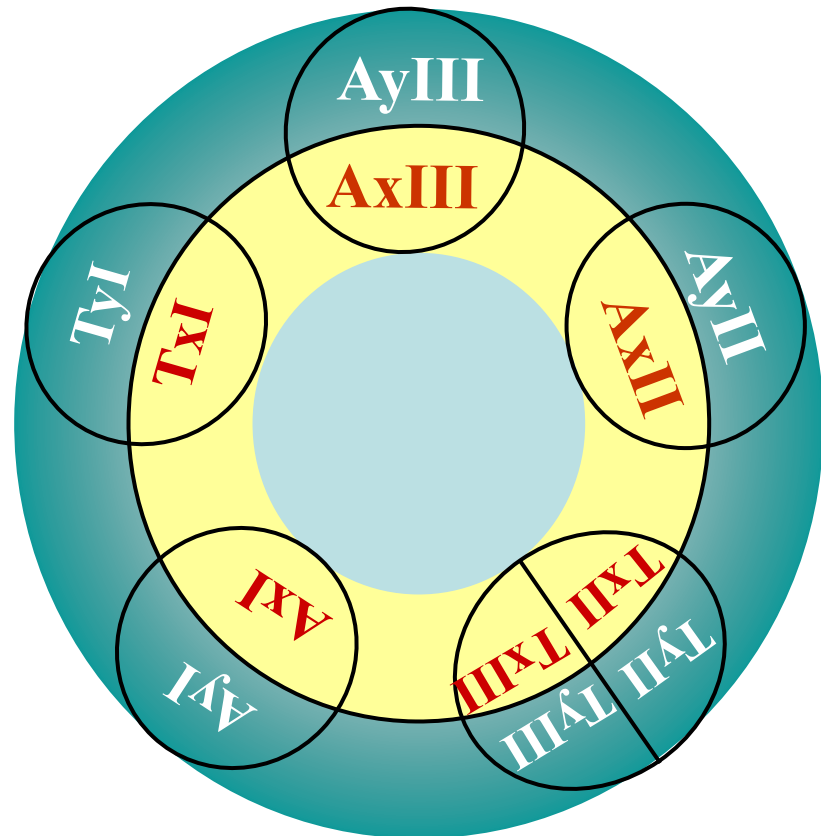
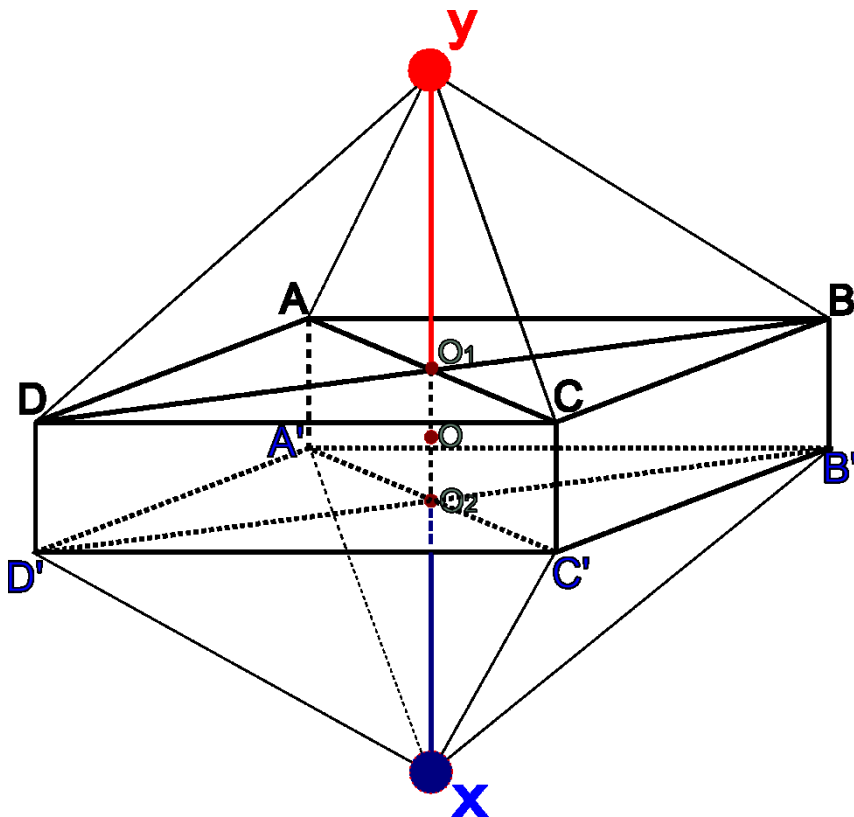
Spinal Nerve 神経線維の完全圧迫—頸椎の横ライン

縦方向、線の痺れ



Spinal Nerve 神経線維の完全圧迫－Atlasの横ライン

縦方向、線の痺れ



Spinal Nerve – AyIII 症例

Aグループ	Bグループ	Cグループ	Dグループ
①上位脳	①神経線維	①破壊	①障害されたポイントによる症状
②下位脳	②細胞	②蓄積	②逆時計方向による症状
③ SN 脊髄神経 - AyIII		③不完全圧迫	③順時計方向による症状
④ SN 脊髄神経 - AxIII		④完全圧迫	④蓄積による上の症状
⑤Spinal Cord 脊髄			⑤遮断による下の症状
⑥Regional 区域的			
⑦Local 局所			

症例一：TxIラインの痺れ

症例二：TxII、TxIIIのラインに痺れ、陽経には痺れない

症例三：TyII、TyIIIのラインの痺れ

症例四：TxI、TxII、TxIIIのラインに痺れ、陽経には痺れない

症例五：TyIラインの触れる痛み

症例六：TyII or TyIIIのラインに触れる痛み

Spinal Nerve – AyIII 症例

Aグループ	Bグループ	Cグループ	Dグループ
①上位脳	①神経線維	①破壊	①障害されたポイントによる症状
②下位脳	②細胞	②蓄積	②逆時計方向による症状
③ SN 脊髄神経 - AyIII		③不完全圧迫	③順時計方向による症状
④ SN 脊髄神経 - AxIII		④完全圧迫	④蓄積による上の症状
⑤Spinal Cord 脊髄			⑤遮断による下の症状
⑥Regional 区域的			
⑦Local 局所			

症例七： AyII ラインの痺れ（大腿から趾まで）

症例八： AyII から AyI ラインの順で発生する痺れ

症例九： 足の陽経ラインは痺れがなく、AxII、AxIのラインに痺れ

症例十： AyII、AyI、AyIIIのラインに触れる痛み

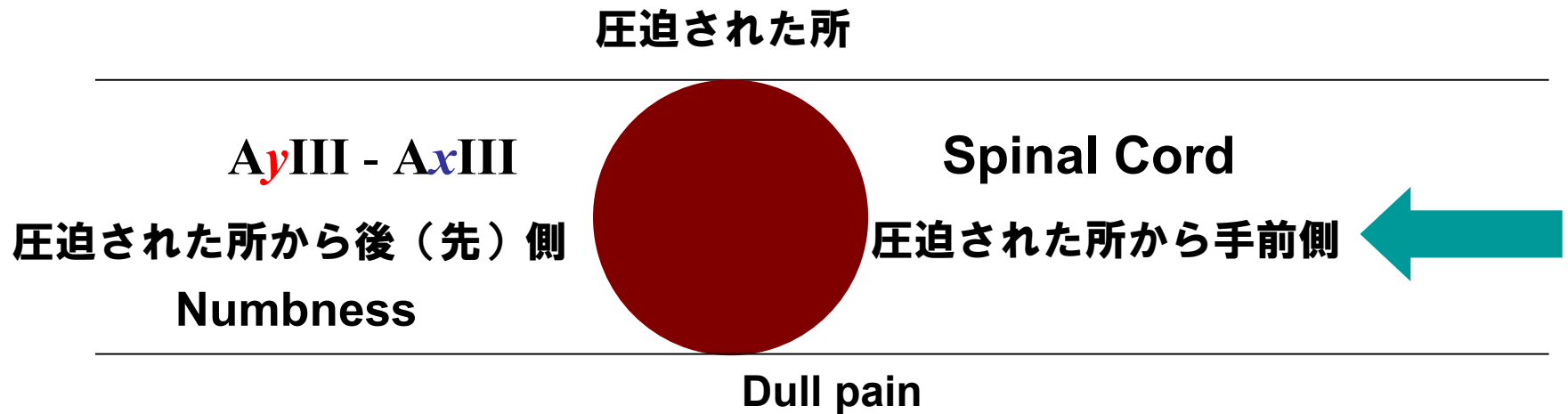
Spinal Nerve - AxIII

Spinal Nerve (SN) — AxIII 部分圧迫



- 圧迫された所から後（先）側に発生
横ラインにSharp PainとDull Pain
- 圧迫された所から手前側には症状がない。

Spinal Nerve (SN) — AxIII 完全圧迫



- 圧迫された所から後（先）側に発生
順方向の縦ラインにNumbness
- 圧迫された所から手前側に発生
蓄積による同レベルのSpinal Cordの
Dull Pain

Spinal Nerve — AxIII 破壊

破壊されたAxIII横ラインの
同レベルに**触れない痛み**が発生する。

Spinal Nerve – AxIII 症例

症例一：TxII, TxIIIのラインに痺れ、陽経も痺れる

症例二：TxII or TxIIIのラインに触れる痛み

症例三：AyIIIから AxIIIのラインの痺れ

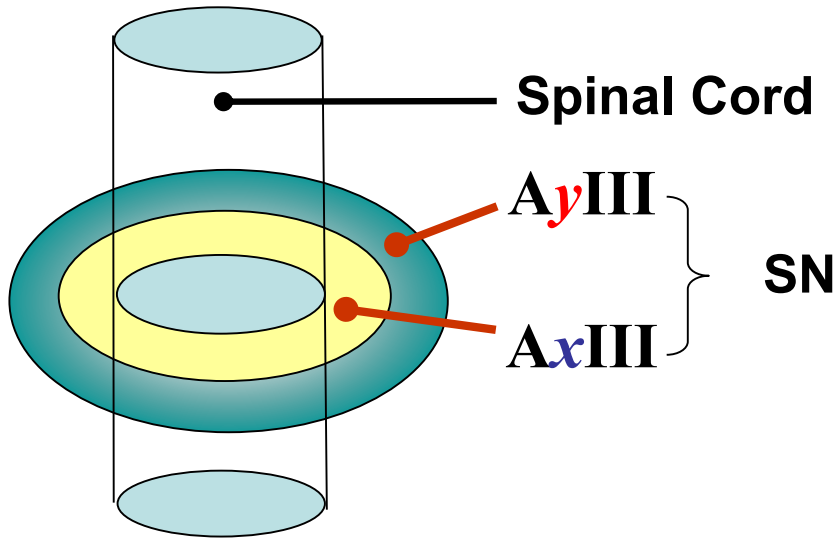
症例四：AyIIIラインは痺れがないが、AxIIIラインは痺れ

症例五：AyII, AyI, AyIII, AxIIIのラインに痺れ

症例六：AyII, AyI, AyIII, AxIIIのラインに触れない痛み

Spinal Cord

Spinal Cord 部分圧迫



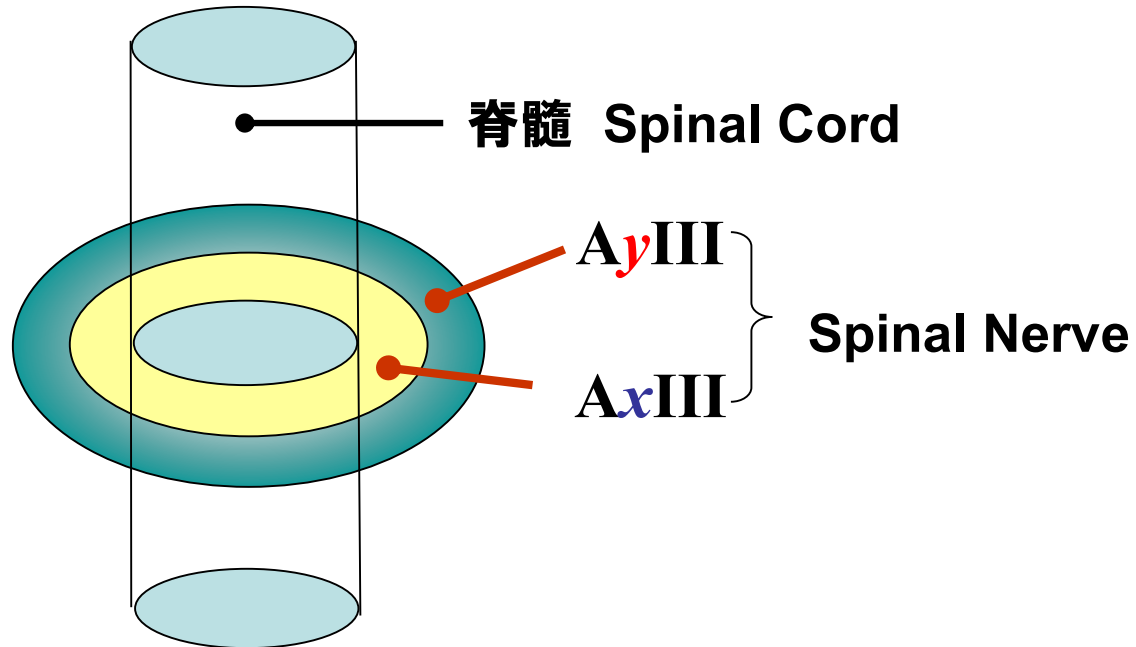
※SCは縦方向

※SNは横方向

→ 陰陽五行の順に従う

- 圧迫された所から上側のSpinal Cord⇒症状がない。
- 圧迫された所から下側のSpinal Cord
⇒Sharp PainとDull Pain
- AxIII完全圧迫
⇒順方向、縦ラインのNumbnessと
Sharp Pain、Dull Painが発生

Spinal Cord 完全圧迫



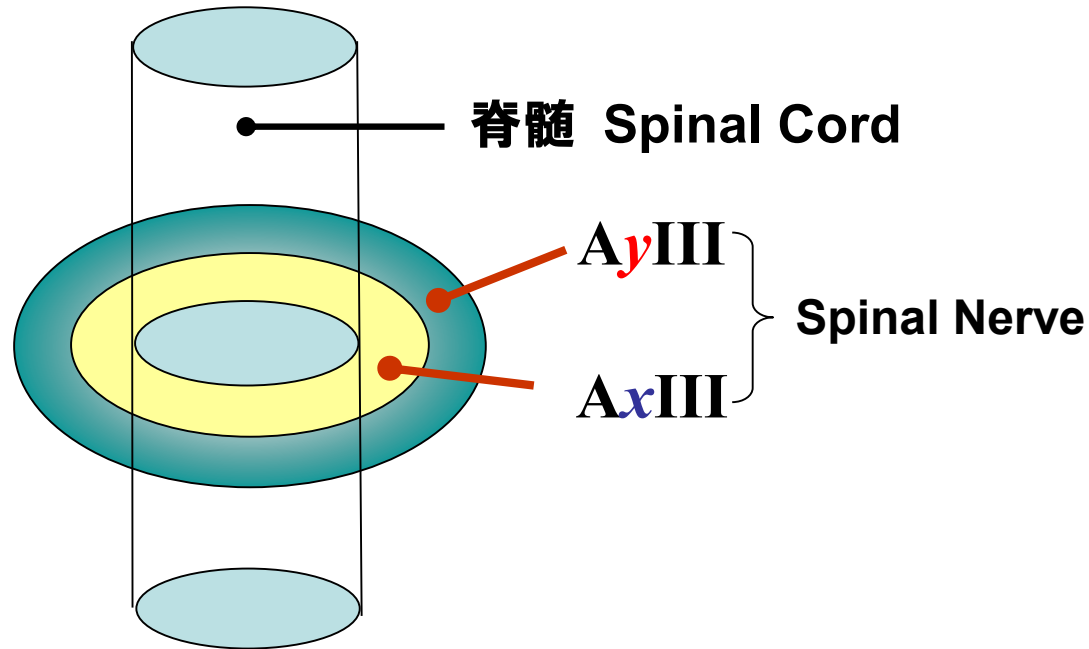
● 完全圧迫

上側⇒Dull Painの発生

下側⇒・神経細胞の破壊によるParesisの発生

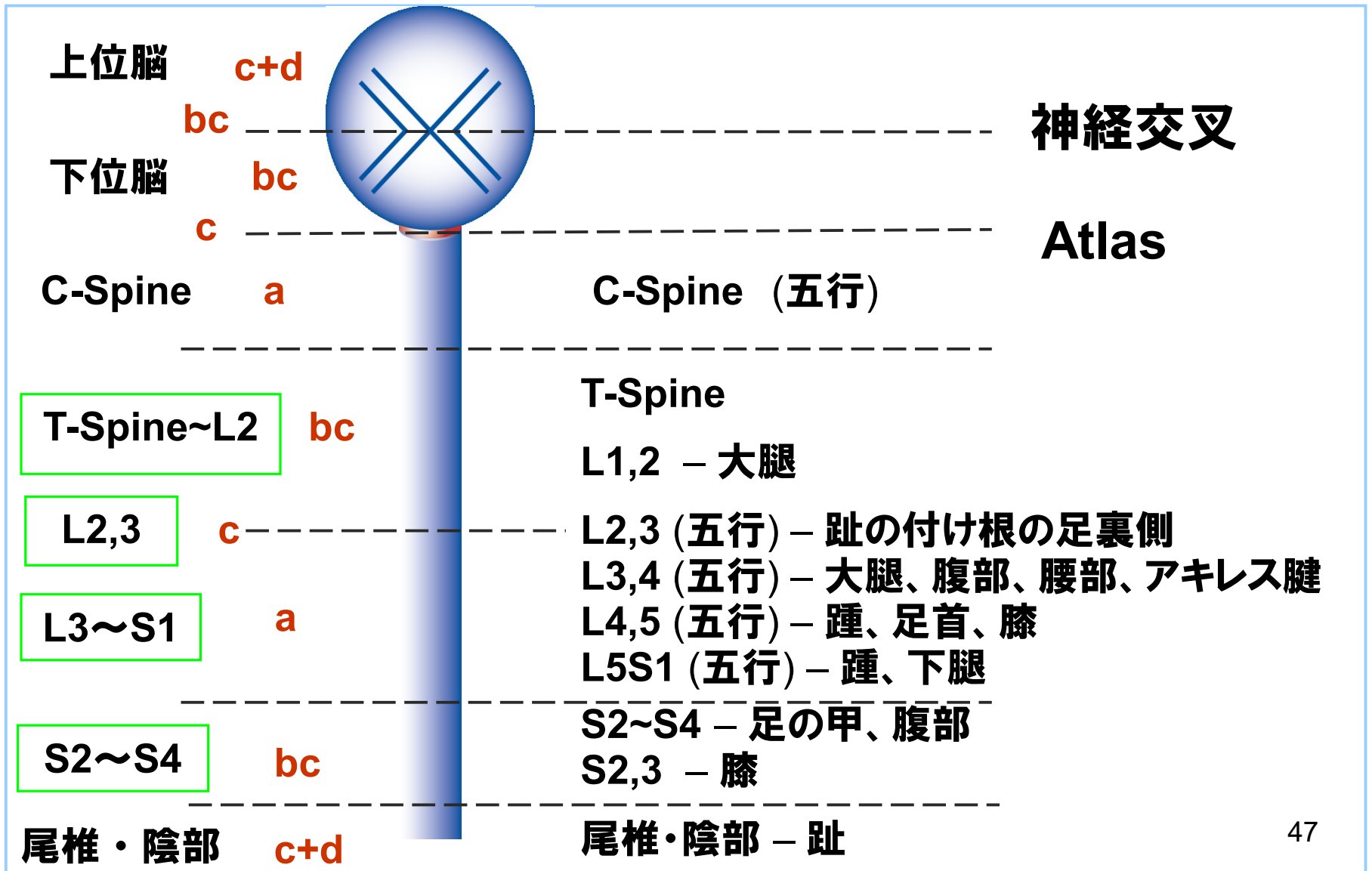
・神経線維の完全圧迫によるNumbnessの発生
(対麻痺)

脊髄 Spinal Cord 破壊



- Spinal Cordの破壊により触れない痛みが発生
 - ① 破壊部位より下側
 - ② AxIIIの完全圧迫 ⇒ 縦ラインのNumbness

Spinal Cord の支配部位



Spinal Cord 症例

症例一：両側AyI膝の痛み

症例二：両側AxI、AxII膝の痛み

症例三：両側先天性股関節症

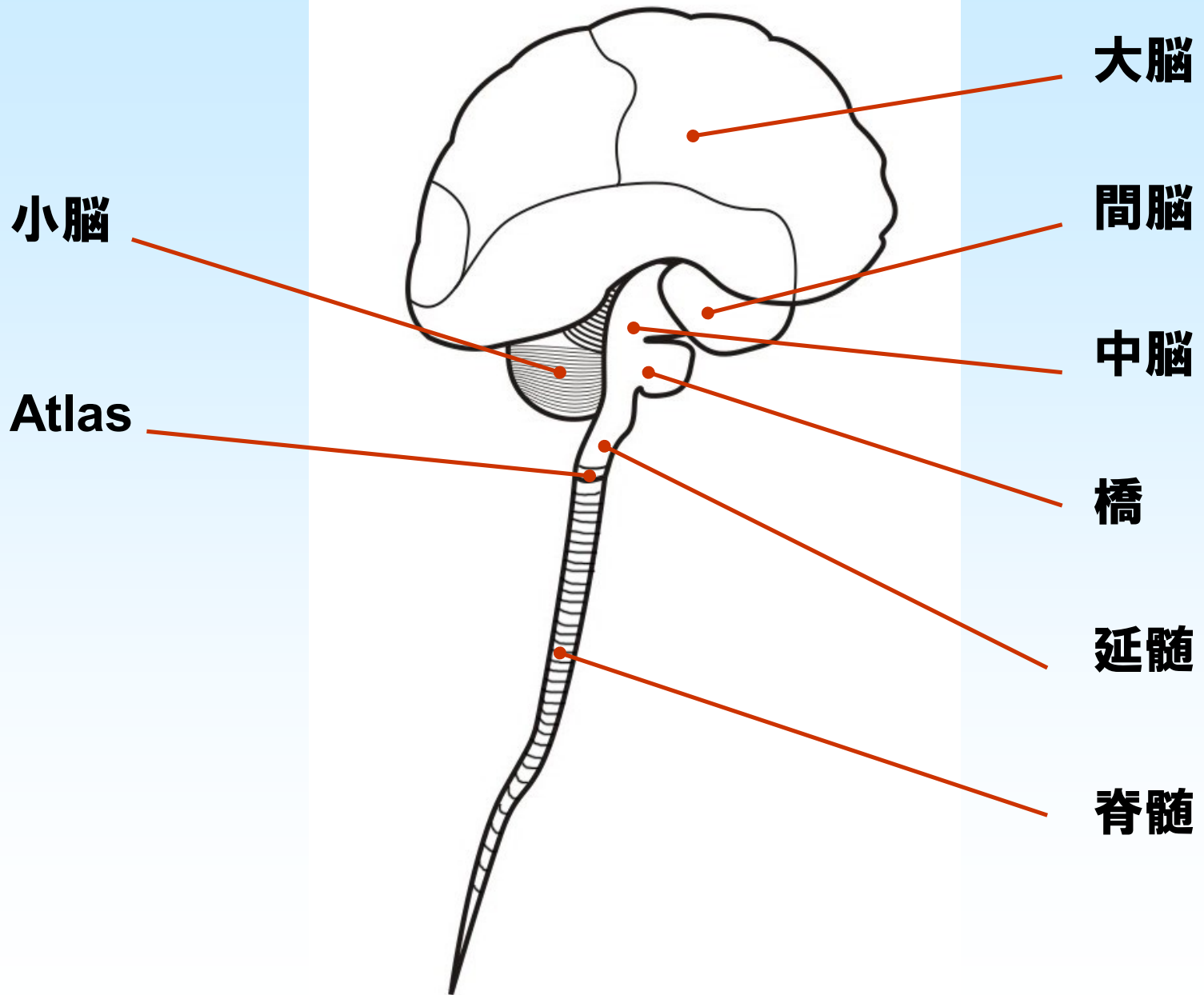
症例四：両側踵痛

症例五：右大腿AyIIの触れない痛み

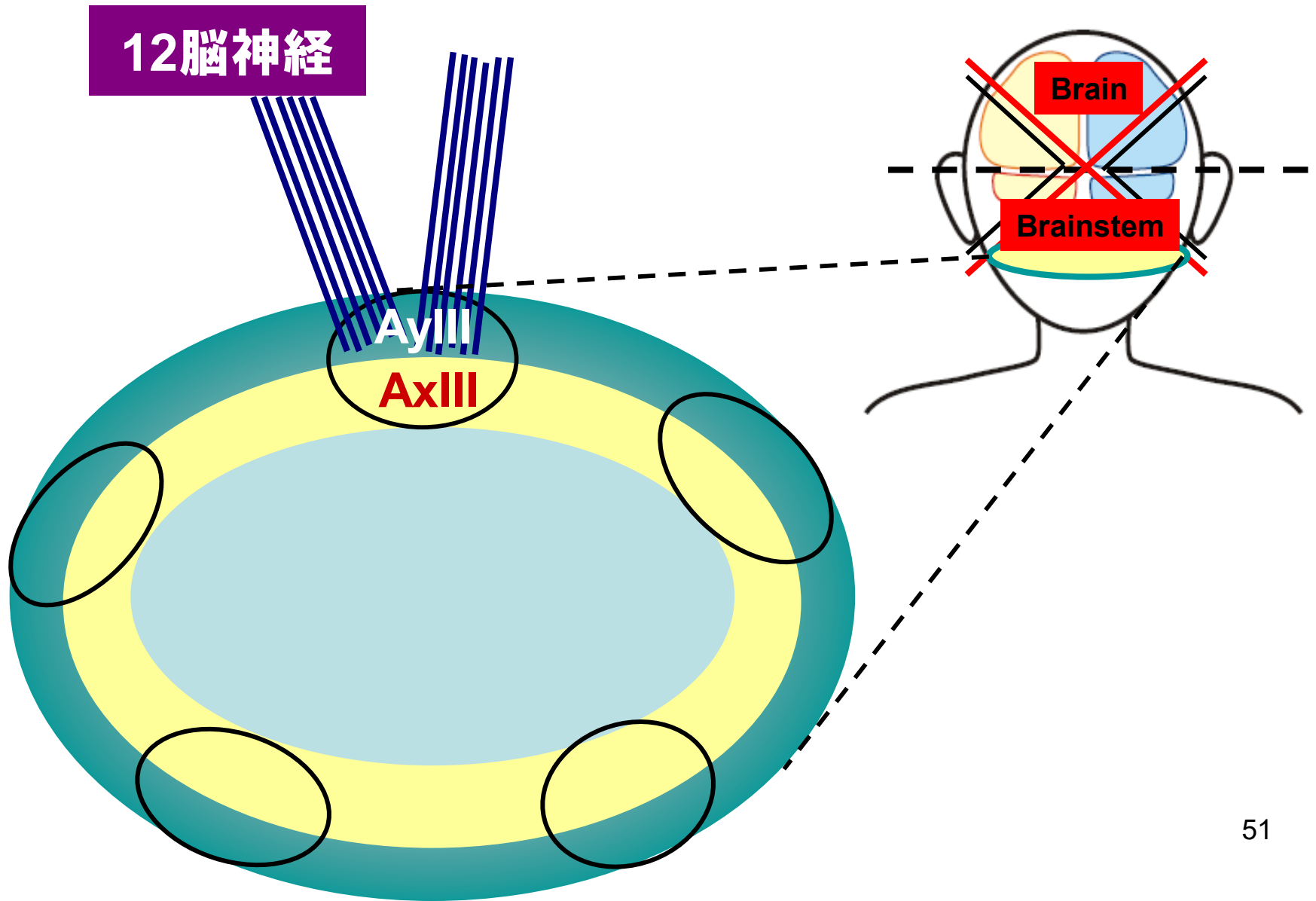
症例六：右足の甲の触れない痛み

症例七：足裏を床に接地すると、
足裏に激痛が発生

Atlas



Atlasと上位中枢の神経分布図



Atlas と上位中枢の神経分布

- **上位中枢の神経はAtlas横方向、縦ラインの神経に支配される**
 - ① **12脳神経を經由する縦ラインの神経は、下位脳の内側から出ている。**
 - ② **12脳神経を經由していない縦ラインの神経は、頭部の表側に走る。**

Atlasの障害による症状

- Atlasより上の症状
- Atlasの横、縦方向の症状
(Atlas c level)
- Atlasより下の症状

Atlasより上の症状

1. 蓄積による症状

a. 間脳：

(1) 視床：睡眠障害、目や頭の重だるさ

(2) 視床下部：主に自律神経へ影響

頻尿、動悸、下痢、腹部膨満感、便秘、ガス、胸苦しい、怒りやすい、恐怖、手足の痺れ、両足突然の脱力感

(3) 脳下垂体：内分泌へ影響

アレルギー性疾患、甲状腺分泌異常

(4) その他

温熱中枢（汗、冷え）、摂食中枢、満腹中枢、飲水中枢

b. 中脳(黒質)：振戦

Atlasより上の症状

2. 炎症による症状

a. 延脳：呼吸困難

(1) 舌咽神経(IX)：嚥下困難

味覚障害（舌根から約1/3の部位）

(2) 迷走神経(X)：T12~L4 Spinal Cord 胃腸、腎臓、脾臓の機能低下、腹部筋の収縮力低下。

Spinal Cordの炎症により腎機能が障害され erythropoietinの分泌が低下し、骨髄の造血機能に影響し貧血などの症状を引き起こす。

(3) 副神経(XI)：後頸部痛、後方へ伸展不能、肩関節挙上困難。

(4) 舌下神経(XII)：舌の偏位

Atlasの横、縦の症状（c Level）

a. Spinal Cord :

**Atlasより上の顔面12ラインに縦方向の
痛み、重み、触れない痛み**

b. Spinal Nerve :

（完全圧迫の時）

頭部・顔面部の縦方向の痺れ

Atlasより下の症状

Atlasより下の症状

a. 頸椎

(1) Spinal Cord : 肩関節から指まで T_{yII}, T_{yIII} ,の2本のラインに縦方向の痛み、重み、触れない痛み

※肩関節から指まで T_{xII}, T_{xIII} ,の2本のラインに縦方向の痛み、重み、触れない痛みは胸椎以下 (T4,5中心)

※肩関節から指まで T_{yI}, T_{xI} の2本のラインに縦方向の痛み、重み、触れない痛みは腰椎以下 (L4,5中心)

(2) Spinal Nerve :

(a) 頸肩6本の陽経に横方向の痛み、重み、触れない痛み

(b) 上腕から指まで6本のラインに縦方向の痺れ

Atlasより下の症状

b. 胸椎以下：

(1) T1~L2

(a) Spinal Nerve：

胸部6本のラインに横方向の痛み、重み
触れない痛み、痺れ

(2) L2~S1

(a) Spinal Cord：

股関節から趾までAyII,AyI,AyIII,AxIII 4本の
ラインに縦方向の痛み、重み、触れない痛み

※Spinal Cord：股関節から趾までAxII,AxI 2本のライン
に縦方向の痛み、重み、触れない痛みはS1より下。

例：膝関節のレベルはS2,3

(b)Spinal Nerve：

- i. 腰部6本のラインに横方向の痛み、重み、触れない痛み
- ii. 大腿から趾まで6本のラインに縦方向の痺れ

症例

症例一：右鼻側AyIラインの触れない痛み

症例二：右奥歯と口角に触れない痛み

症例三：右顔面AyI, AyIIのラインに触れない痛み

症例四：右顔面AyI, AyIIのラインに痺れ

症例五：右手と右足陽側の痛み

症例六：右顔面と右胸の触れない痛み

臨床症例1 36歳 男性

主訴：両踵痛
左肩関節痛（Tyl）
左肘痛（TxI,TxII）

病歴：

10歳 事故で頭部打撲、脳内出血。後遺障害は特になし。
20代 交通事故で追突される。（2～3回）
34歳 左踵痛が発生。
裸足で床を歩けない。特に起床時、歩き始めが痛い。
35歳 左肘痛（TxI・TxII）発症。
強く肘を屈曲すると痛い。重いものが持てない。
36歳 右踵痛発症

その他症状

頭痛 両側の頸部痛 左肩関節痛（Tyl）
右膝痛（AyIII） 腰痛（両側・L4/5レベル）
背部痛（両側） 花粉症 耳鳴り

背診：T2～T6 L2～S3

臨床症例2 58歳 女性

主訴: 右テニス肘(TyI)
右肩関節痛(TyI,TxI)

病歴:

20歳 生理痛

26歳 冷え性

36歳 卵巣嚢腫

50歳 下痢しやすい

56歳 腰痛

58歳

6ヶ月 右肘痛発症(TyI) 他院でテニス肘と診断。

7ヶ月 右肩痛発症(TyI・TxI)

背診:L2～S1

臨床症例3 44歳 女性

主訴： 両踵痛

右手腱鞘炎(TxI)

右股関節痛(AxII)

病歴： 24歳 腹直筋内神経嚢腫切除

36歳 右ヒラメ筋断裂

42歳 左踵痛発症。

その少し後に左膝痛(AyI・AxI)発症。

右手腱鞘炎(TxI)発症。

43歳 右足第1趾の付け根の痛み発症。

肩こり

44歳 長時間歩いた後に腰痛出現。

右股関節痛(AxII)発症。

背診：L2～S3

臨床症例4 46歳 男性

主訴： 両手(拇指球、小指球)の牽引痛
両前腕～指の痛み(TxI)
左肩～肩甲骨部の痛み

病歴： 26歳 ぎっくり腰
30歳 胆石
35歳 糖尿病
42歳 尾骨強打 → 下部胸椎圧迫骨折
46歳 交通事故で追突される。
→ 両腕の麻痺、両肘～指に灼熱感(TxI)
その後麻痺は回復するが、両側握力低下

背診： T1～5 T12～S1

臨床症例5 47歳 女性

主訴： 両手関節痛(TxII,TxIII)
両膝痛(AxI,AxII)
胸部痛

病歴： 37歳 腰痛
40歳 長時間座っていると両膝に痛み(AxI,AxII)
44歳 右手関節痛 (TxII)
しばらくすると右半身全体の痛み。
→ 胸椎黄色靭帯骨化症のDx
45歳 両側頸部痛
46歳 左手関節痛 (TxIII)

背診： T1~3 T11~S3

臨床症例6 79歳 女性

主訴： 左顔面部の帯状疱疹後神経痛
左顔面全体の触れない痛み
左上唇部と鼻側の疼痛

病歴： 24歳 虫垂炎
26歳 結核
40歳 偏頭痛
45歳 糖尿病
56歳 扁桃腺炎
60歳 めまい
75歳 大腸ポリープ
78歳 帯状疱疹 → PHN

背診： T12～S1

臨床症例7 77歳 男性

主訴： 鼠径部の帯状疱疹後神経痛

右鼠径部の触れない痛み(AxII)と奥の牽引痛(AxIII)

右腰部牽引痛(AxII)

両手指の痺れ(TyII,TyIII)

両足底の違和感

病歴： 30歳 左ゴルフ肘

50歳 腰痛

70歳 前立腺肥大

冷え性(足)

睡眠が浅い

77歳 帯状疱疹(L4~S1) → PHN